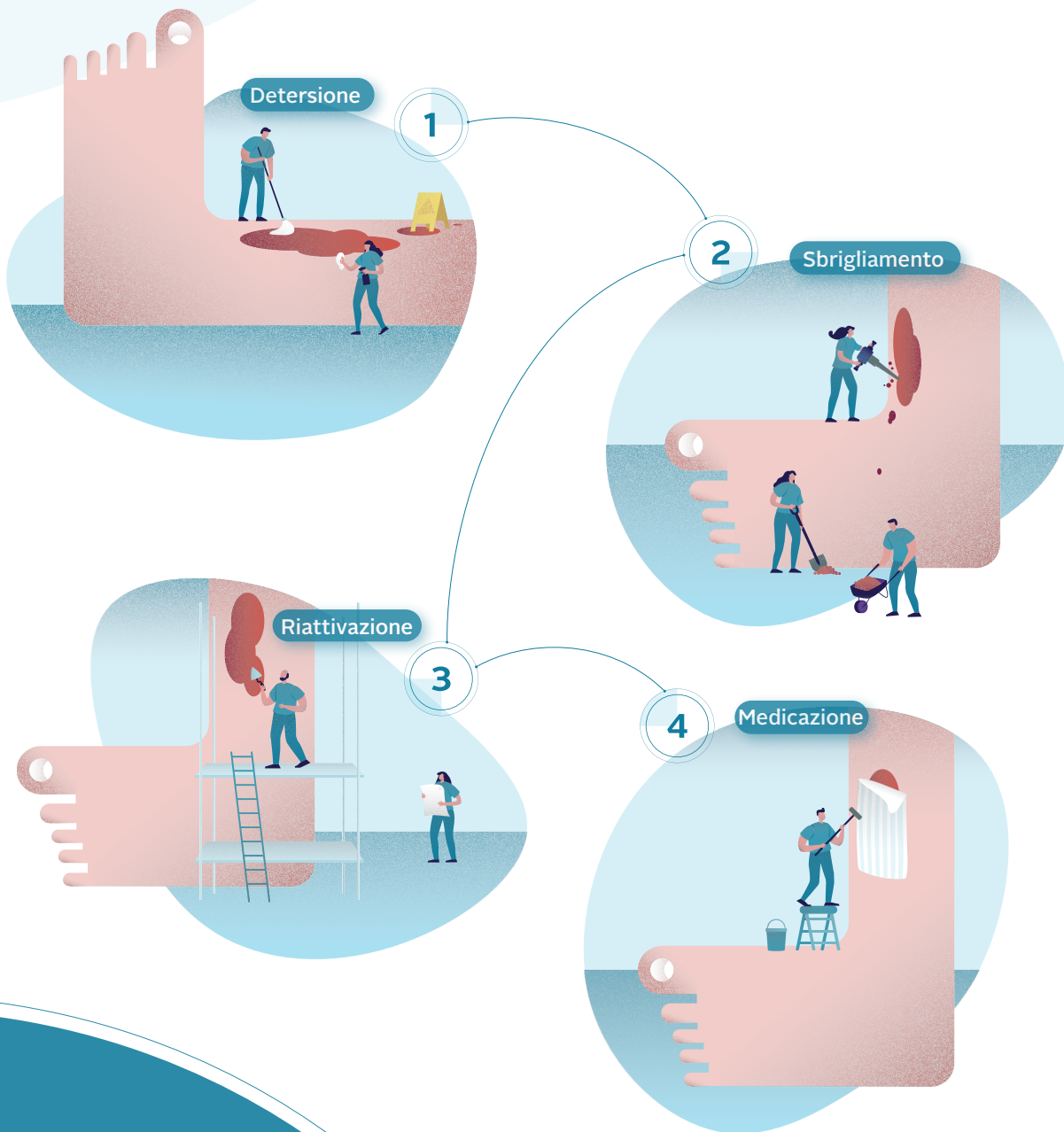


Trattamento delle lesioni di difficile guarigione attraverso una strategia precoce antibiofilm: il Wound Hygiene



Autori:

- **Christine Murphy**, PhD, RN, WOC(C), Infermiera Vascolare Specializzata, The Ottawa Hospital Limb Preservation Centre, Ottawa, Canada
- **Leanne Atkin**, MHSc, RGN, PhD, Consulente Infermiera Vascolare, Mid Yorkshire Hospitals NHS Trust e University of Huddersfield, Regno Unito
- **Terry Swanson**, Infermiera Professionale, Gestione delle Lesioni, Warrnambool, Victoria, Australia
- **Masahiro Tachi**, MD, PhD, Professore, Dipartimento di Chirurgia Plastica e Ricostruttiva, Facoltà di Medicina, Università del Tohoku, Sendai, Giappone
- **Yih Kai Tan**, MD, FRCSEd, CWSP, Direttore dei Servizi di Chirurgia Vascolare, Consulente di Chirurgia Vascolare ed Endovascolare, Changi General Hospital, Singapore
- **Melina Vega de Ceniga**, MD, Consulente in Angiologia, Chirurgo Vascolare ed Endovascolare, Hospital de Galdakao-Usansolo, Bizkaia, Spagna
- **Dot Weir**, RN, CWON, CWS, Saratoga Hospital Center for Wound Healing and Hyperbaric Medicine, Saratoga Springs, New York, Stati Uniti
- **Randall Wolcott**, MD, CWS, Southwest Regional Wound Care Center, Lubbock, Texas, Stati Uniti

Comitato di revisione:

- **Júlia Černohorská**, PhD, Dermatologa, Dermal Centre, Mělník, Repubblica Ceca
- **Guido Ciprandi**, MD, PhD, Direttore dell'Unità Chirurgica di Cura delle Lesioni, Divisione di Chirurgia Plastica e Maxillo-facciale, Ospedale Pediatrico Bambino Gesù, Istituto di Ricerca, Roma, Italia
- **Joachim Dissemmond**, MD, Professore di Dermatologia e Venerologia, Università di Essen, Germania
- **Garth A James**, PhD, Professore Associato di Ricerca in Ingegneria Chimica e Biologica, Medical Biofilms Laboratory, Center for Biofilm Engineering, Montana State University, Bozeman, Montana, Stati Uniti
- **Jenny Hurlow**, GNP-BC, WOCN, Infermiera Specialista nella Cura delle Lesioni, Cura Avanzata delle Lesioni, Southaven, Mississippi e West Memphis, Arkansas, Stati Uniti
- **José Luis Lázaro Martínez**, DPM, PhD, Professore e Direttore dell'Unità di Cura del Piede Diabetico, Università Complutense di Madrid, Spagna
- **Beata Mrozikiewicz-Rakowska**, MD, PhD, Professoressa Associata, Dipartimento di Diabetologia e Malattie Metaboliche, Facoltà di Medicina dell'Università di Varsavia, Varsavia, Polonia
- **Pauline Wilson**, BSc (Hons) SRChE, MCPod, MChSI, Pg(Dip), FFPM RCPS (Glas), Specialista in Podologia Clinica, St James's Hospital, Dublino, Irlanda

La redazione di questo documento è stata sponsorizzata da: ConvaTec Limited.

Citazione suggerita per questo documento: Murphy C, Atkin L, Swanson T, Tachi M, Tan YK, Vega de Ceniga M, Weir D, Wolcott R. International consensus document. Defying hard-to-heal wounds with an early antibiofilm intervention strategy: wound hygiene. J Wound Care 2020; 29(Suppl 3b):S1-28.

Editor: Tracy Cowan
Project Manager Senior e Caporedattore aggiunto: Camila Fronzo
Project Manager: Mercedes Arrieta
Medical Writer: Stephanie Wasek
Direttore generale: Anthony Kerr: anthony.kerr@markallengroup.com

Publicato da: MA Healthcare Ltd, St Jude's Church, Dulwich Road, Londra, SE24 0PB, Regno Unito
Tel: +44 (0)20 7738 6726 Web: www.markallengroup.com

© MA Healthcare Ltd 2020

ConvaTec, il logo ConvaTec, il logo Wound Hygiene e le immagini di copertina sono marchi o marchi registrati o materiale protetto da copyright di ConvaTec Inc. È vietato qualsiasi utilizzo in assenza dell'espresso consenso scritto di ConvaTec Inc. Tutti i diritti riservati

Indice

Prefazione

S4

L'importanza del Wound Hygiene

S5

Biofilm: il principale ostacolo alla guarigione?

- Lezioni dall'igiene orale
- Applicazione al Wound Hygiene

Wound Hygiene: la strategia passo per passo

Wound Hygiene: fase 1 – detersione

S11

- Detersione della cute e della lesione
- L'importanza di utilizzare un prodotto appropriato per la detersione
- Consigli pratici per la detersione

Wound Hygiene: fase 2 – sbrigliamento

S14

- L'importanza dello sbrigliamento proattivo nel Wound Hygiene
- Fragilità e dolore del letto della lesione
- Opzioni per lo sbrigliamento iniziale
- Consigli pratici per lo sbrigliamento

Wound Hygiene: fase 3 – riattivazione dei bordi/margini della lesione

S18

- Consigli pratici per la riattivazione

Wound Hygiene: fase 4 – medicazione della lesione

S20

- Preparare la cute
- Utilizzare una medicazione antimicrobica
- Applicare un approccio personalizzato caso per caso

Implementare il Wound Hygiene

S22

- L'approccio Wound Hygiene può essere implementato in modo sicuro in qualsiasi situazione
- Benefici previsti
- L'implementazione del Wound Hygiene dimostrata da Randy Wolcott

Riepilogo delle posizioni del consenso

S26

Prefazione



Gli enormi costi sanitari e finanziari associati alla cura delle lesioni di difficile guarigione - spesso indicate con il termine generico di "lesioni croniche" - sono riportati nei documenti di ricerca a livello globale con una frequenza allarmante. Le persone colpite soffrono di dolore progressivo e

sono esposte a infezioni ricorrenti, poiché vivono in una condizione poco conosciuta da molti operatori sanitari. Normalmente ci si aspetta che tali lesioni non si risolvano. Si potrebbe addirittura affermare che questo esito sia considerato inevitabile.

Negli ultimi anni, sono aumentate le prove scientifiche che il biofilm sia una patologia chiave nelle lesioni non-healing, parallelamente alla placca nelle malattie dentali. Nei disturbi legati al biofilm, il dolore e le infezioni aumentano la necessità di analgesici, oppiacei e antibiotici. Per tale motivo è altamente auspicabile affrontare la complicità prima che si aggravi. La gestione del biofilm è quindi vitale per ridurre lo sviluppo progressivo e portare la lesione a una guarigione definitiva. Proprio come l'igiene dentale, il Wound Hygiene mira a sradicare la causa di una problematica comune nella popolazione globale.

Il concetto del Wound Hygiene è stato introdotto all'inizio del 2019 durante una riunione di un comitato consultivo internazionale di esperti. Il comitato è giunto alla conclusione che quasi tutte le lesioni di difficile guarigione contengono il biofilm che ne ritarda o blocca la guarigione stessa. Le considerazioni del comitato di esperti sono state raccolte in un articolo, pubblicato sul *JWC*, in cui si è posta un'importante domanda: gli standard di cura esistenti per la gestione delle lesioni sono adeguati alle nostre attuali conoscenze sul biofilm?

Il comitato ha espresso inoltre la preoccupazione che la cura delle lesioni sia un settore sempre più in crisi, un'affermazione probabilmente non priva di fondamento. A livello globale, la cura delle lesioni si trova di fronte a molteplici difficoltà: l'invecchiamento della popolazione;

l'aumento delle condizioni mediche legate all'età e allo stile di vita, come le malattie vascolari, la pandemia del diabete e l'obesità; le tensioni economiche nei sistemi sanitari di tutto il mondo; l'impiego eccessivo di antibiotici e il conseguente aumento della resistenza agli stessi e, non ultimo, il grave e continuo impatto delle lesioni sulla qualità della vita. Nonostante lo sviluppo di prodotti sempre più innovativi e il perfezionamento delle procedure, non siamo ancora riusciti a ridurre il peso delle lesioni. Non esiste una ricetta magica che possa migliorare rapidamente la guarigione delle lesioni non-healing con risultati costanti e riproducibili in tutte le situazioni.

È possibile che sia stato ignorato un elemento importante? La ricerca indica con crescente sicurezza che l'elemento mancante possa essere la gestione del biofilm, la cui presenza viene riconosciuta sempre più spesso in una moltitudine di malattie croniche. Potrebbe essere ora di ripensare a ciò che costituisce la migliore pratica, in particolare nelle lesioni infette o colonizzate da biofilm.

Durante la riunione, il gruppo di esperti ha discusso delle modalità per integrare un reale cambiamento nella pratica di gestione delle lesioni. Da qui è nato il concetto di Wound Hygiene, basato sul presupposto che, così come ogni giorno seguiamo le regole essenziali della detersione e ci laviamo le mani, il corpo e i denti per difenderci dai germi, allo stesso modo dovremmo applicare l'igiene di base alla cura delle lesioni.

Il comitato si è riunito nell'estate del 2019 per discutere della struttura e del contenuto di questo concetto, in vista della pubblicazione di un documento di consenso sul *JWC*. Il risultato è la presente pubblicazione, che definisce il Wound Hygiene, descrive come può contribuire a ridurre l'uso di antibiotici e consiglia come può essere attuato nella pratica quotidiana. Il comitato internazionale ha riconosciuto che potrebbe essere necessario tenere conto di ulteriori standard e linee guida locali.

Christine Murphy
Presidente del comitato

1. Murphy C, Atkin L, Dissemond J et al. Defying hard-to-heal wounds with an early antibiofilm intervention strategy: "wound hygiene." *J Wound Care* 2019;28:818-22. <https://doi.org/10.12968/jowc.2019.28.12.818>

L'importanza del Wound Hygiene

Nonostante i progressi compiuti dalle tecnologie delle medicazione e dalle pratiche infermieristiche, il wound care è in crisi: il numero di lesioni di difficile guarigione è in aumento e ciò comporta una serie di implicazioni per il sistema sanitario, soprattutto per quanto riguarda il maggiore utilizzo di antibiotici (Figura 1).¹⁻¹³ Per migliorare la gestione delle lesioni di difficile guarigione, è necessario sconfiggere il tenace biofilm presente nella maggior parte di esse.¹⁴

Allo stato attuale, la gestione del biofilm comporta un regolare sbrigliamento della lesione seguito da strategie che ne impediscano la riformazione, compreso l'uso di medicazioni antimicrobiche topiche.¹⁴ Questo documento di consenso suggerisce la necessità di andare oltre e di attuare una nuova strategia incentrata sull'igiene della lesione che prevede due ulteriori fasi: la detersione della lesione e della cute perilesionale e la riattivazione dei bordi/margini della lesione. Il Wound Hygiene è un metodo strutturato che consente di superare gli ostacoli alla guarigione creati dal biofilm. Il presente documento abbandona quindi il termine “lesioni croniche” a favore di “lesioni di difficile guarigione”, per indicare che i suddetti ostacoli possono essere superati.

Biofilm: il principale ostacolo alla guarigione?

Quando una lesione è di difficile guarigione, l'interruzione del processo di rimarginazione è in gran parte associata alla presenza di un biofilm tenace (una comunità di microbi multispecie). Sebbene possano esistere nel paziente altri fattori sottostanti in grado di rallentare la guarigione, è riconosciuto in misura crescente che la maggioranza delle lesioni che non cicatrizzano – se non la loro totalità – è caratterizzata dalla presenza di biofilm, considerato un ostacolo alla guarigione.^{15,16} La Figura 2 illustra il processo di sviluppo del biofilm.

Un aumento del numero e della complessità dei microbi in qualsiasi ambiente tissutale aumenta il rischio di infezione. Tale rischio si moltiplica laddove vi sia un aumento della virulenza microbica, della resistenza e della tolleranza agli antibiotici/antimicrobici e/o laddove le difese dell'ospite siano compromesse, ad esempio a causa di diabete od obesità.¹⁷

L'insegnamento dall'igiene orale

Nella salute orale, la presenza del biofilm (placca dentale) sui denti e tra lo smalto e le gengive (fessure gengivali) è la più diffusa causa confermata di malattie parodontali.¹⁸

✘ FALSO | Il biofilm deve essere affrontato quando è visibile nella lesione.

✔ VERO | Una sottile pellicola viscosa sulla superficie della lesione è considerata un segno della presenza di biofilm. Tuttavia, i microbi sono invisibili; pertanto, l'assenza di una pellicola visibile non indica con certezza l'assenza di biofilm. Il comitato propone di dare per scontato che il biofilm sia presente in tutte le lesioni di difficile guarigione.

Il biofilm orale si riforma rapidamente, entro 24 ore dalla detersione dei denti.¹⁹ Per questo motivo si raccomanda di usare il filo interdentale e lo spazzolino due volte al giorno, ogni volta verso la metà del ciclo di riformazione del biofilm.¹⁹ Si stima che il 50-90% degli adulti in tutto il mondo sia affetto da gengivite, una forma lieve e reversibile di malattia parodontale che può essere gestita attraverso una migliore igiene orale.¹⁸ L'importanza di un'igiene orale ripetuta in modo regolare e frequente non è mai sottolineata abbastanza.

Queste pratiche forniscono un insegnamento per la cura delle lesioni. Il biofilm della lesione è un fattore indipendente che ritarda o blocca la guarigione. Prima che si comprendessero gli effetti del biofilm sulla lesione, questa era considerata simile a un “giardino” che doveva essere curato con delicatezza. Tuttavia, sarebbe più appropriato concepire il letto della lesione come un “campo di battaglia”, dove il biofilm è il nemico la cui presenza può portare al ritardo o al blocco della guarigione, a un'amputazione, a una compromissione della qualità della vita e al forte impatto socioeconomico correlato.^{20,21} Nel gestire una lesione di difficile guarigione, l'operatore sanitario si impegna quindi in una vera e propria battaglia, il cui obiettivo è disgregare la formazione del biofilm, rimuoverlo dalla lesione e impedirne la riformazione. Il Wound Hygiene fornisce agli operatori sanitari gli strumenti per farlo.

Applicazione al Wound Hygiene

La presenza di biofilm nelle lesioni di difficile guarigione e il relativo contributo significativo al ritardo della rimarginazione sono ampiamente documentati.^{14,15,22-24} Per avviare e sostenere la guarigione della lesione, il biofilm deve quindi essere disgregato e rimosso.²⁵

Il dibattito sui segni e i sintomi associati al biofilm della lesione è ancora in corso, ma esiste un crescente consenso sul fatto che questi includano sia i segni nascosti che quelli evidenti di un'infezione locale.²⁴ Inoltre, mentre alcuni sostengono che un

L'importanza del Wound Hygiene

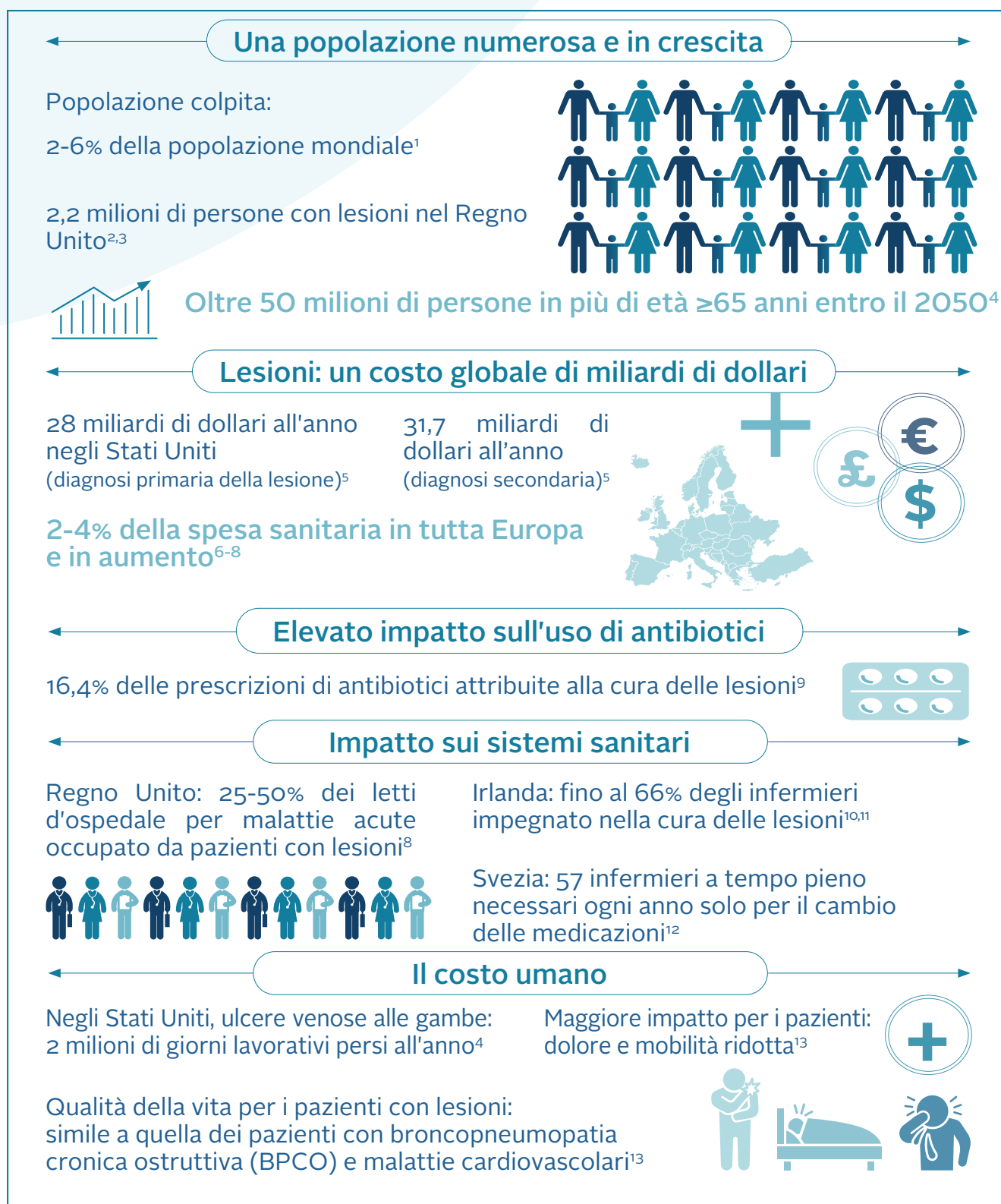


Figura 1. La cura delle lesioni è in crisi

Termini chiave

Lesione di difficile guarigione

Una lesione che non ha risposto a standard di cura basati sulle evidenze. Il concetto del Wound Hygiene si basa sul presupposto che tutte le lesioni di difficile guarigione contengano biofilm. A causa della velocità con cui si forma il biofilm, una lesione che, a distanza di 3 giorni dalla sua comparsa, mostri i segni clinici di essudato, slough e aumento delle dimensioni può essere definita “di difficile guarigione”.

biofilm maturo formi sulla superficie della lesione una pellicola viscosa, non tutti sono concordi al riguardo,²⁶ e tutti affermano che non sia possibile effettuare una diagnosi definitiva a occhio nudo.¹⁵ Per confermare la presenza di biofilm sono necessarie tecniche avanzate di biologia molecolare e microscopia, ma queste sono costose e non ampiamente disponibili per la maggior parte degli operatori sanitari. Il comitato propone quindi di dare sempre per scontato che le lesioni di difficile guarigione contengano biofilm, localizzato principalmente sulla superficie della lesione (sebbene questi aggregati multicellulari possano apparire anche nei tessuti più profondi) e distribuito in modo non uniforme sulla lesione e all'interno della stessa.^{15,16,27}

In base ai dati della ricerca e allo stato attuale della pratica clinica, si auspica un approccio ben pianificato e sistematico alla detersione delle lesioni di difficile guarigione, che ne ottimizzi la preparazione al trattamento.²⁸ Il concetto di Wound Hygiene è stato sviluppato per soddisfare questa esigenza. Tale approccio prevede che, per promuovere la guarigione, il biofilm debba essere affrontato precocemente con una strategia che comprenda:

- Detersione (della lesione e della cute perilesionale)
- Sbrigliamento (con un metodo aggressivo iniziale, se necessario, seguito dal mantenimento)
- Riattivazione dei bordi/margini della lesione
- Medicazione della lesione.

Queste procedure, in alcuni casi, potrebbero sovrapporsi. L'implementazione del concetto di Wound Hygiene può contribuire a trasformare la gestione aggressiva del biofilm in un processo più graduale e “pacifico”, in cui la lesione possa progredire verso la guarigione.

Termini chiave

Biofilm della lesione

Una comunità complessa di batteri e funghi di specie diverse che provoca un'infezione subclinica cronica della lesione, in grado di difendersi dalla risposta immunitaria dell'ospite e tollerante agli antibiotici e agli antisettici.²⁴ Il biofilm può formarsi in poche ore e può raggiungere la maturità in 48-72 ore³⁰ (Figura 2).

✘ FALSO | Gestire la fisiopatologia della lesione e le comorbidità del paziente equivale ad affrontare la causa della lesione.

✔ VERO | Il metodo Wound Hygiene deve essere attuato nello stesso momento in cui si affrontano le patologie del paziente o altre cause che sono alla base della lesione. In questo modo si garantisce che la patologia causa della lesione e il biofilm della lesione siano gestiti contemporaneamente.

Wound Hygiene: la strategia passo per passo

L'igiene è un concetto fondamentale ormai accettato da tempo. L'attuazione di strategie igieniche, come la detersione delle mani e l'asepsi chirurgica, hanno migliorato radicalmente la salute della popolazione.

Wound Hygiene è uno strumento di grande efficacia. In combinazione con il quadro di riferimento TIMERS (tessuto, infiammazione, umidità, bordo, rigenerazione/riparazione, fattori sociali)²⁹ aiuterà ad affermare la gestione del biofilm come strategia ottimale per la cura delle lesioni. Tale strategia potrà essere adottata su tutte le lesioni, comprese quelle acute e post-operatorie.

Il principio fondamentale del Wound Hygiene è rimuovere o ridurre al minimo tutti i materiali indesiderati (compresi biofilm, tessuti devitalizzati e corpi estranei), eliminare l'eventuale biofilm residuo e prevenirne la riformazione. Questo creerà immediatamente le condizioni favorevoli alla guarigione.

Come ogni forma di igiene, l'efficacia del Wound Hygiene risiede nella ripetizione: la lesione deve essere detersa, sbrigliata e i suoi bordi/margini riattivati ad ogni valutazione e cambio di medicazione. Proprio come l'igiene in generale, non si tratta di un'attività facoltativa.

L'importanza del Wound Hygiene

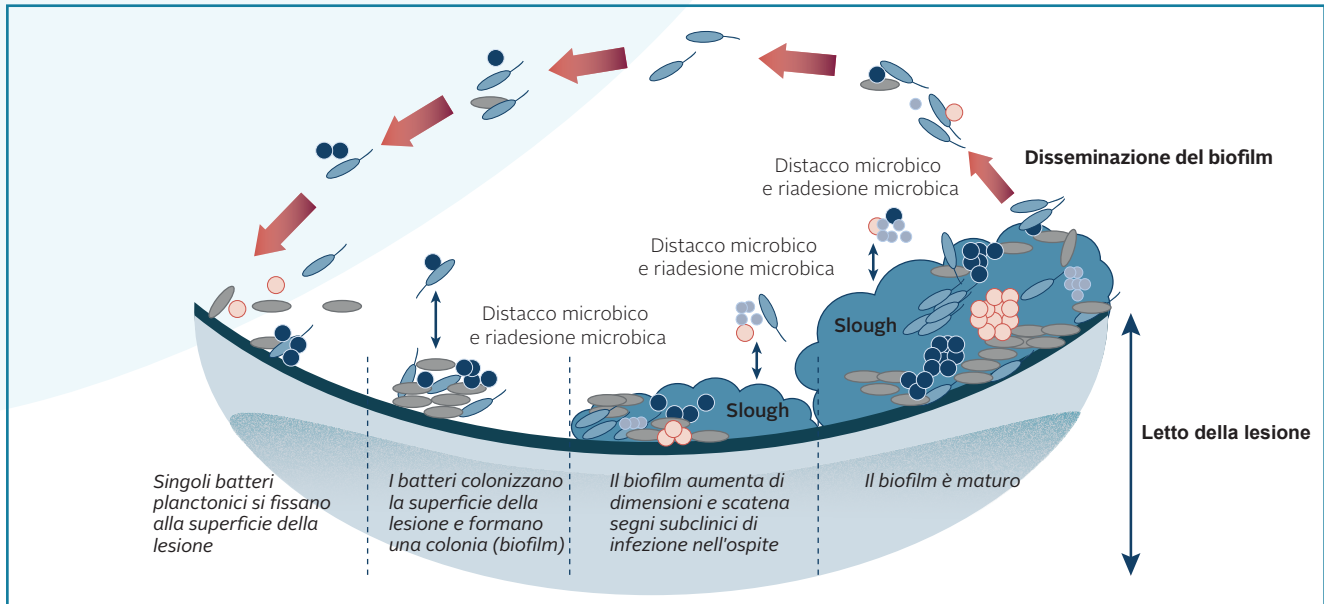


Figura 2. Immagine che illustra le fasi di formazione e maturazione del biofilm. Adattamento da Percival³¹

Il concetto di Wound Hygiene suggerisce che il biofilm della lesione possa essere gestito, a condizione che siano affrontate anche tutte le eziologie sottostanti, come l'insufficienza venosa cronica o la malattia arteriosa periferica, e che il paziente riceva una cura ottimale. Per raggiungere questo obiettivo, è essenziale una valutazione olistica completa

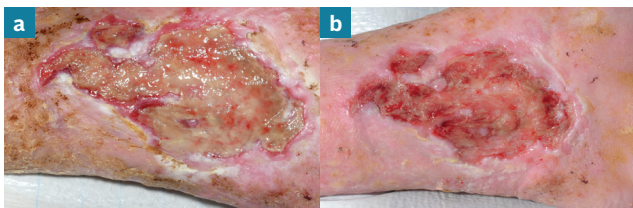


Figura 3. Lesione prima (a) e 10 minuti dopo (b) l'implementazione del Wound Hygiene. Osservare lo slough superficiale e le condizioni della cute perilesionale prima del Wound Hygiene

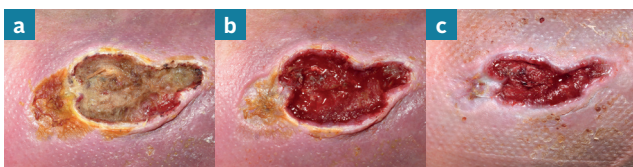

Figura 4. Lesione prima (a) e 10 minuti dopo (b) l'implementazione del Wound Hygiene. La stessa lesione dopo la successiva applicazione del Wound Hygiene, una settimana dopo (c)

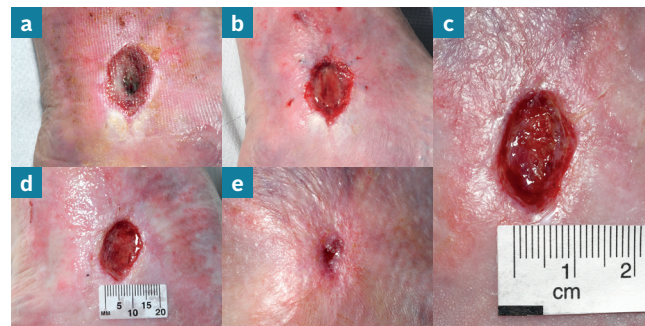


Figura 5. Lesione prima (a) e dopo il Wound Hygiene nello stesso giorno (b). La stessa lesione dopo 1 settimana (c), 2 settimane (d) e 4 settimane di Wound Hygiene implementato settimanalmente (e). Guarigione della lesione dopo 5 settimane (f)

negoziabile della cura delle lesioni. Le Figure 3-5 mostrano come l'implementazione del Wound Hygiene favorisca la guarigione. Le quattro fasi del Wound Hygiene sono descritte e illustrate nella Tabella 1 e nella Figura 6 rispettivamente.

L'obiettivo di questo documento è affermare il concetto di Wound Hygiene come componente essenziale e non

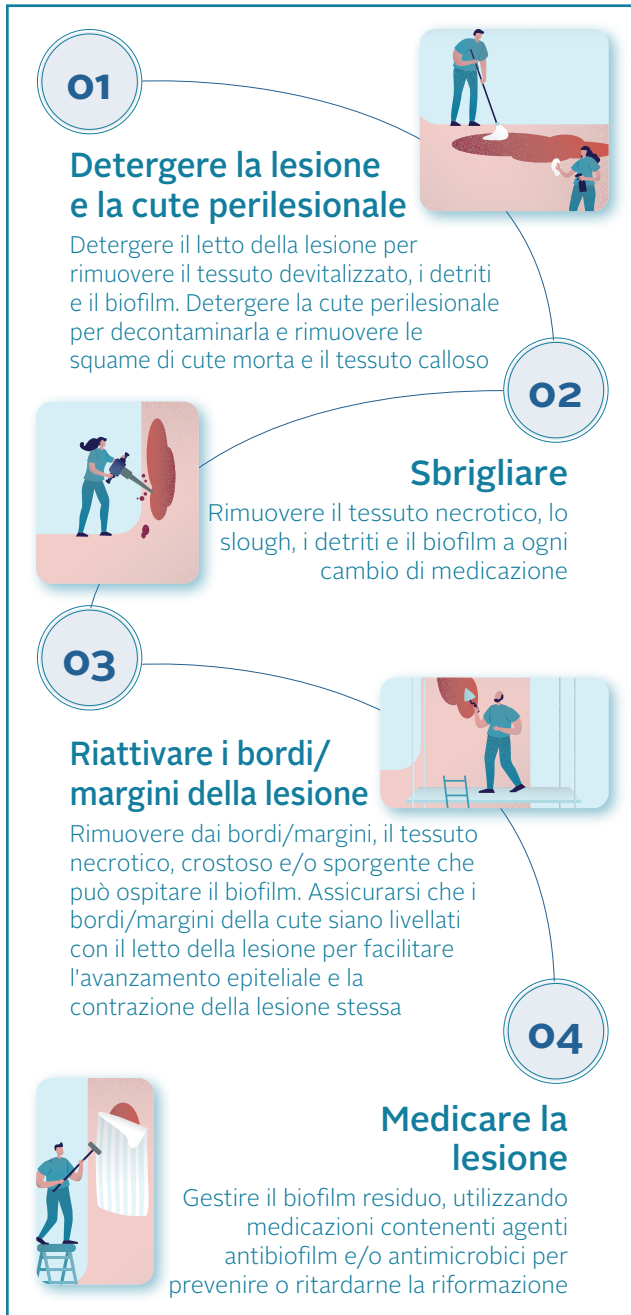

Figura 6. Le quattro fasi del Wound Hygiene

Riferimenti

- Järbrink K, Ni G, Sönnergren H et al. The humanistic and economic burden of chronic wounds: a protocol for a systematic review. *Systematic Reviews* 2017;6:15
- Campbell D. Chronic wounds: the hidden health crisis hitting 2m Britons. *The Guardian* 2019 July 29. <https://tinyurl.com/yy2xtjfn> (accessed 14 February 2020)
- Guest JF, Ayoub N, McIlwraith T et al. Health economic burden that wounds impose on the National Health Service in the UK. *BMJ Open* 2015;5
- Sen CK, Gordillo GM, Roy S et al. Human skin wounds: a major and snowballing threat to public health and the economy. *Wound Repair Regen* 2009;17:763-71
- Nussbaum SR, Carter MJ, Fife CE et al. An economic evaluation of the impact, cost, and medicare policy implications of chronic nonhealing wounds. *Value in Health* 2018;21:27-32. <https://doi.org/10.1016/j.jval.2017.07.007>
- Purwins S, Herberger K, Debus ES et al. Cost-of-illness of chronic leg ulcers in Germany. *Int Wound J* 2010;7:97-102
- Hjort A, Gotttrup F. Cost of wound treatment to increase significantly in Denmark over the next decade. *J Wound Care* 2010;19:173-4, 176, 178, 180, 182, 184. <https://doi.org/10.12968/jowc.2010.19.5.48046>
- Posnett J, Gotttrup F, Lundgren H et al. The resource impact of wounds on health-care providers in Europe. *J Wound Care* 2009;18:154-61. <https://doi.org/10.12968/jowc.2009.18.4.41607>
- Dolk FC, Pouwels KB, Smith DR et al. Antibiotics in primary care in England: which antibiotics are prescribed and for which conditions? *J Antimicrob Chemother* 2018;73:ii2-10. <https://doi.org/10.1093/jac/dkx504>
- Clarke-Moloney M, Keane N, Kavanagh E. An exploration of current leg ulcer management practices in an Irish community setting. *J Wound Care* 2006;15:407-10. <https://doi.org/10.12968/jowc.2006.15.9.26963>
- Clarke-Moloney M, Keane N, Kavanagh E. Changes in leg ulcer management practice following training in an Irish community setting. *J Wound Care* 2008;17:116, 118-21. <https://doi.org/10.12968/jowc.2008.17.3.28669>
- Lindholm C, Bergsten A, Berglund E. Chronic wounds and nursing care. *J Wound Care* 1999;8:5-10. <https://doi.org/10.12968/jowc.1999.8.1.25828>
- Olsson M, Järbrink K, Divakar U et al. The humanistic and economic burden of chronic wounds: A systematic review. *Wound Repair Regen* 2019;27:114-25.
- Bjarnsholt T, Eberlein T, Malone M et al. Management of biofilm. *Wounds International* 2017;8(2).
- Schultz G, Bjarnsholt T, James GA et al. Consensus guidelines for the identification and treatment of biofilms in chronic nonhealing wounds. *Wound Repair Regen* 2017;25:744-57. <https://doi.org/10.1111/wrr.12590>
- Malone M, Swanson T. Biofilm-based wound care: the importance of debridement in biofilm treatment strategies. *Br J Community Nurs* 2017;22:S20-5.
- Centers for Disease Control (CDC). The biggest antibiotic-resistant threats in the U.S. Centers for Disease Control and Prevention 2019. <https://www.cdc.gov/drugresistance/biggest-threats.html> (accessed 14 February 2020)
- Mancl KA, Kirsner RS, Ajdic D. Wound biofilms: lessons learned from oral biofilms. *Wound Repair Regen* 2013;21:352-62. <https://doi.org/10.1111/wrr.12034>
- Stewart PS. Biophysics of biofilm infection. *Pathog Dis* 2014;70:212-8.
- Wolcott RD, Rhoads DD, Bennett ME et al. Chronic wounds and the medical biofilm paradigm. *J Wound Care* 2010;19:45-6, 48-50, 52-3.
- Nussbaum SR, Carter MJ, Fife CE et al. An economic evaluation of the impact, cost, and medicare policy implications of chronic nonhealing wounds. *Value Health* 2018;21:27-32. <https://doi.org/10.1016/j.jval.2017.07.007>
- Atkin L, Bučko Z, Montero EC et al. Implementing TIMERS: the race against hard-to-heal wounds. *J Wound Care* 2019;28:S1-50
- Haesler E, Swanson T, Ousey K et al. Clinical indicators of wound infection and biofilm: reaching international consensus. *J Wound Care* 2019;28:S4-12. <https://doi.org/10.12968/jowc.2019.28.Sup3b.S4>
- International Wound Infection Institute (IWII). Wound infection in clinical practice: international consensus update 2016. *Wounds International* 2016.
- Metcalfe DG, Bowler PG. Biofilm delays wound healing: A review of the evidence. *Burns Trauma* 2013;1:5-12. <https://doi.org/10.4103/2321-3868.113329>
- White RJ, Cutting KF. Wound biofilms-are they visible? *J Wound Care* 2012;21:140-1.
- Hurlow J, Blanz E, Gaddy JA. Clinical investigation of biofilm in non-healing wounds by high resolution microscopy techniques. *J Wound Care* 2016;25 Suppl 9:S11-22. <https://doi.org/10.12968/jowc.2016.25.Sup9.S11>
- Percival SL, Mayer D, Kirsner RS et al. Surfactants: Role in biofilm management and cellular behaviour. *International Wound Journal* 2019;16:753-60.
- Atkin L, Bučko Z, Montero EC et al. Implementing TIMERS: the race against hard-to-heal wounds. *J Wound Care* 2019;28:S1-49
- Wolcott RD, Rumbaugh KP, James G et al. Biofilm maturity studies indicate sharp debridement opens a time- dependent therapeutic window. *J Wound Care* 2010;19:320-8. <https://doi.org/10.12968/jowc.2010.19.8.77709>
- Percival SL. Importance of biofilm formation in surgical infection. *Br J Surg* 2017;104:e85-94. <https://doi.org/10.1002/bjs.10433>

INVITO ALL'AZIONE

I fornitori di servizi, provveditori/farmacie, devono assicurarsi che siano in atto politiche che consentano a tutti gli operatori sanitari (specializzati e non) di adottare correttamente le fasi del Wound Hygiene. Il comitato ritiene che l'implementazione del Wound Hygiene possa portare a tassi e tempi di guarigione migliori, a un minor numero di prescrizioni di antibiotici, a una migliore qualità della vita e a un maggiore benessere per i pazienti, nonché ad un significativo risparmio sui costi per i responsabili degli acquisti

L'importanza del Wound Hygiene

Tabella 1. Fasi del Wound Hygiene

Fase	Attività	Strumenti	Logica
1. Detersione: lesione e cute perilesionale	<p>Detergere il letto della lesione rimuovendo il tessuto devitalizzato, i detriti, i corpi estranei e il biofilm presenti sulla superficie.</p> <p>Detergere la cute perilesionale per decontaminarla e per rimuovere le squame di cute morta e il tessuto calloso.</p> <p>Applicare una leggera forza dove necessario e in base alla tolleranza del paziente, detergere l'area della cute fino a 10-20 cm intorno alla lesione, rispettando le indicazioni locali quando si puliscono le zone 'pulite', più lontane dalla lesione, e quelle, 'sporche', più vicine o corrispondenti alla lesione stessa.</p> <p>Se possibile, utilizzare un lavaggio antisettico o antimicrobico o una soluzione tensioattiva per facilitare la detersione della superficie e della cute perilesionale.</p>	<p>Garze o tamponi per la detersione disponibili in commercio.</p> <p>Lavaggio antisettico o antimicrobico o soluzione tensioattiva per la lesione e la cute perilesionale.</p> <p>Salviette mediche per la detersione della cute.</p> <p>Pinze.</p>	<p>Il risciacquo con acqua o soluzione salina non è sufficiente per rimuovere il biofilm.¹⁹ La detersione con il fine di rimuovere il biofilm, effettuata con strumenti e soluzioni appropriate, prepara efficacemente il letto della lesione per lo sbrigliamento. È essenziale che la cute perilesionale sia pulita per rimuovere ulteriori fonti di contaminazione.</p>
2. Sbrigliamento	<p>Rimuovere tutti i tessuti devitalizzati, i detriti, i corpi estranei e il biofilm.</p> <p>Continuare fino a quando non si verifica un sanguinamento localizzato (rispettando il consenso e la tolleranza del paziente e le norme della pratica in uso), mettendo il letto della lesione in condizioni tali da ottimizzare l'effetto della medicazione.</p> <p>Il letto della lesione deve essere pulito nuovamente dopo lo sbrigliamento per rimuovere eventuali residui.</p>	<p>Sbrigliamento meccanico, chirurgico, a ultrasuoni o biologico.</p> <p>Per la detersione post-sbrigliamento della lesione e della cute perilesionale, utilizzare un lavaggio antisettico o antimicrobico o una soluzione tensioattiva.</p>	<p>Lo sbrigliamento che non genera un sanguinamento localizzato, come lo sbrigliamento autolitico, potrebbe non rimuovere completamente il biofilm.</p> <p>Per eliminare e disgregare il biofilm sono necessari una forza di taglio e meccanica.¹⁹ Questo può essere ottimizzato utilizzando anche una soluzione tensioattiva, antisettica o antimicrobica.</p>
3. Riattivazione dei bordi/margini della lesione	<p>Valutare e riattivare continuamente i bordi/margini della lesione fino alla comparsa del sanguinamento; rimuovere il tessuto dei bordi/margini rialzato o introflesso, quello calloso o ipercheratosico e quello necrotico, per uccidere o ridurre al minimo il biofilm che colonizza i bordi/margini della lesione.</p>	<p>Sbrigliamento attivo (meccanico), chirurgico, a ultrasuoni o biologico.</p>	<p>La rimozione di tessuto calloso, detriti ipercheratosici e cellule senescenti dai bordi/margini della lesione permette di esporre il tessuto sano e di promuoverne l'avanzamento.</p>
4. Medicazione della lesione	<p>Scegliere una medicazione che possa eliminare qualsiasi residuo di biofilm in modo da prevenire la contaminazione e la ricolonizzazione e, quindi, la riformazione del biofilm. Deve anche gestire efficacemente l'essudato, promuovendo in tal modo la guarigione.</p>	<p>Medicazioni contenenti antibiofilm e agenti antimicrobici in grado di assorbire e trattenere l'essudato.</p>	<p>Il biofilm può riformarsi rapidamente, ed è improbabile che il solo sbrigliamento ripetuto ne impedisca la ricrescita. L'applicazione di efficaci antimicrobici e di agenti antibiofilm topici dopo che il biofilm è stato fisicamente gestito, possono agire sul biofilm residuo e sopprimerne la riformazione.¹⁵</p>

Valutare la lesione a ogni cambio di medicazione per assicurarsi che stia progredendo verso la guarigione. Man mano che la lesione inizia a migliorare, continuare a pulirla, anche se sarà necessario un minore sbrigliamento e una minore riattivazione dei bordi/margini. Inoltre, valutare l'opportunità di utilizzare una medicazione non antimicrobica, se opportuno.

Wound Hygiene: fase 1 – detersione

La detersione aiuta a raggiungere gli obiettivi del Wound Hygiene, rimuovendo il materiale di scarto, l'eccesso di essudato, i detriti e distruggendo il biofilm.^{1,2} Prepara il giusto ambiente per la disgregazione del biofilm, la rimozione del biofilm residuo e la prevenzione della sua riformazione. Poiché è probabile che il letto della lesione e la cute perilesionale contengano biofilm, entrambe le aree devono essere pulite. Questo andrà fatto con la massima forza fisica che il paziente possa tollerare. La procedura deve essere ripetuta a ogni cambio di medicazione e dopo lo sbrigliamento. La selezione degli agenti detergenti e la scelta delle tecniche di detersione si baseranno sulla valutazione clinica.

Termini chiave

Detersione per il Wound Hygiene

Rimuovere attivamente dal fondo della lesione e dalla cute perilesionale i contaminanti superficiali, i detriti, lo slough, le necrosi colliquate, i microbi e/o i residui di precedenti medicazioni.¹⁰

Detersione della cute e della lesione

La detersione della cute perilesionale e del letto della lesione è una fase fondamentale della cura della lesione stessa per rimuovere il materiale indesiderato – visibile ed invisibile ad occhio nudo – in quanto crea un ambiente equilibrato in grado di facilitare la guarigione.³ Oltre al biofilm, la cute perilesionale può contenere detriti composti da lipidi, frammenti di cellule cheratinizzate, sebo e sudore, in cui si trovano piccole quantità di elettroliti, lattato, urea e ammoniaca. Questi ultimi creano un ambiente ideale per la proliferazione microbica e la formazione del biofilm. La Figura 7 mostra un esempio di detersione della cute.

L'importanza di utilizzare un prodotto appropriato per la detersione

L'uso standard di risciacqui salini o idrici non rimuoverà il biofilm.⁴ Invece, i tensioattivi sono ampiamente utilizzati per rimuovere le sostanze estranee, residui biologici⁵ e il biofilm.⁶ Il tensioattivo abbassa la tensione superficiale all'interfaccia tra un liquido e un solido (come i detriti e il biofilm), aiutando a disperdere quest'ultimo, che può successivamente essere rimosso più facilmente con un tampone o una garza per la detersione.⁶

Secondo Malone e Swanson, i tessuti distaccati, non vitali o devitalizzati possono essere rimossi se coperti con una soluzione o un gel a base di tensioattivi per un periodo di tempo sufficiente (di solito 10-15 minuti) e puliti delicatamente con garza sterile. Tuttavia, le prove

scientifiche sulla capacità dei tensioattivi di rimuovere il biofilm dalla lesione sono scarse e principalmente *in vitro*.⁶

Il comitato incoraggia l'uso di antisettici contenenti tensioattivi o soluzioni a pH bilanciato per detergere sia il letto della lesione che la cute perilesionale nell'ambito del Wound Hygiene, ove possibile in conformità con le pratiche in uso.⁷ Le soluzioni altamente citotossiche, come quelle contenenti iodopovidone e perossido di idrogeno, non sono raccomandate.^{1,8} Se possibile, scegliere un detergente per la cute ideato per l'uso quotidiano, per bilanciare la necessità di disgregare la carica microbica con il mantenimento dell'integrità della cute.⁹

La Tabella 2 illustra le soluzioni che possono essere utilizzate per detergere la lesione e la cute perilesionale; la scelta effettiva può dipendere dalle linee guida in uso.

✘ FALSO | Non mettere mai niente in una lesione che non si metterebbe nell'occhio.

✔ VERO | Il letto della lesione non è un fiore delicato: è un campo di battaglia che richiede un intervento attivo, con detersione, sbrigliamento, riattivazione dei bordi/margini della lesione e strategie per prevenire la riformazione del biofilm. Questo creerà le condizioni per rendere il campo di battaglia un "giardino" in cui si potrà verificare la guarigione. Gli agenti che possono essere tossici o eccessivamente forti devono essere evitati una volta stabilita una traiettoria di guarigione positiva.

Wound Hygiene: fase 1 – detersione

Termini chiave

Tessuto ipercheratosico

Uno strato esterno di cute spesso e ricoperto da squame, che può presentarsi rosso e secco, con chiazze marroni o grigie di aspetto squamoso, screpolato o fessurato; può coprire un'area limitata e distinta o tutta la cute dell'arto inferiore¹¹

Consigli pratici per la detersione

Ai fini del Wound Hygiene, occorre prestare attenzione alla cute a circa 10-20 cm dai bordi/margini della lesione, o all'area che è stata coperta da medicazioni o dispositivi (ad es. gesso a contatto totale, bendaggi compressivi), a seconda di quale dei due sia più grande, tenendo conto della posizione anatomica. Per le lesioni degli arti inferiori, è preferibile effettuare la detersione fino all'articolazione, ad esempio la detersione dell'intero piede in caso di ulcera del piede diabetico o fino al ginocchio in caso di ulcera venosa della gamba.

Attuare strategie che evitino la contaminazione da parte dell'ambiente o degli operatori sanitari. Ad esempio, utilizzare attrezzature dedicate per raccogliere il fluido o le soluzioni per l'irrigazione della lesione. Non riutilizzare le salviette per la detersione; per evitare la cross-contaminazione, utilizzare salviette diverse per detergere la cute e la lesione. Evitare di mettere salviette contaminate nella soluzione detergente per lesioni. Non rimettere la salvietta contaminata nel recipiente della soluzione.

Riferimenti

1. Wolcott R, Fletcher J. The role of wound cleansing in the management of wounds. *Wounds International* 2014;1(1):25-30.
2. Gabriel A, Schraga ED, Windle ML. Wound irrigation. *Medscape* 2013. <https://tinyurl.com/kpzjc6m> (accessed 14 February 2020)
3. Kamolz L-P, Wild T. Wound bed preparation: The impact of debridement and wound cleansing. *Wound Medicine* 2013;1:44-50
4. Stewart PS. Biophysics of biofilm infection. *Pathog Dis* 2014;70:212-8. <https://doi.org/10.1111/2049-632X.12118>
5. Alwadani N, Fatehi P. Synthetic and lignin-based surfactants: Challenges and opportunities. *Carbon Resources Conversion* 2018;1:126-38. <https://doi.org/10.1016/j.crccon.2018.07.006>
6. Malone M, Swanson T. Biofilm-based wound care: the importance of debridement in biofilm treatment strategies. *Br J Community Nurs* 2017;22:S20-5. <https://doi.org/10.12968/bjcn.2017.22.Sup6.S20>
7. Assadian O, Kammerlander G, Geyrhofer C et al. Use of wet-to-moist cleansing with different irrigation solutions to reduce bacterial bioburden in chronic wounds. *J Wound Care* 2018;27:S10-6. <https://doi.org/10.12968/jowc.2018.27.Sup10.S10>
8. Sibbald RG, Leaper DJ, Queen D. Iodine made easy. *Wounds International* 2011;2(2).
9. Konya C, Sanada H, Sugama J et al. Does the use of a cleanser on skin surrounding pressure ulcers in older people promote healing? *J Wound Care* 2005;14:169-71. <https://doi.org/10.12968/jowc.2005.14.4.26758>
10. Rodeheaver GT, Ratliff CR. Wound cleansing, wound irrigation, wound disinfection. In: Krasner DL, van Rijswijk L, eds. *Chronic Wound Care: The Essentials e-Book*. Malvern, PA: HMP; 2018:47-62.
11. Crook H, Frowen E, Mahoney K et al. The All Wales guidance for the management of hyperkeratosis of the lower limb. *Wounds UK* 2014. <https://tinyurl.com/k2rsvq8> (accessed 14 February 2020).

✘ FALSO | La detersione è necessaria solo in presenza di detriti, poiché il letto della lesione è fragile e deve essere protetto da eventuali danni.

✔ VERO | I tessuti fragili e friabili possono essere interessati da biofilm. Per far progredire la lesione verso la guarigione, sono necessari interventi come la detersione e lo sbrigliamento per disgregare il biofilm e rimuovere i detriti e i tessuti devitalizzati. Questo promuoverà un ambiente pulito che favorirà la guarigione.

12. Trautmann M, Lepper PM, Haller M. Ecology of *Pseudomonas aeruginosa* in the intensive care unit and the evolving role of water outlets as a reservoir of the organism. *Am J Infect Control* 2005;33:541-49. <https://doi.org/10.1016/j.ajic.2005.03.006>
13. Mena KD, Gerba CP. Risk assessment of *Pseudomonas aeruginosa* in water. *Rev Environ Contam Toxicol* 2009;201:71-115. https://doi.org/10.1007/978-1-4419-0032-6_3
14. Jefferies JMC, Cooper T, Yam T et al. *Pseudomonas aeruginosa* outbreaks in the neonatal intensive care unit—a systematic review of risk factors and environmental sources. *J Med Microbiol* 2012;61:1052-61. <https://doi.org/10.1099/jmm.0.044818-0>
15. Percival SL, Chen R, Mayer D et al. Mode of action of poloxamer-based surfactants in wound care and efficacy on biofilms. *Int Wound J* 2018;15:749-55. <https://doi.org/10.1111/iwj.12922>
16. Bradbury S, Fletcher J. Prontosan made easy. *Wounds International* 2011;2(2).
17. Braun M, McGrath A, Downie F. Octenilin range made easy. *Wounds UK* 2013;9(4): 1-4. <https://tinyurl.com/yxy76kxb> (accessed 14 February 2020)

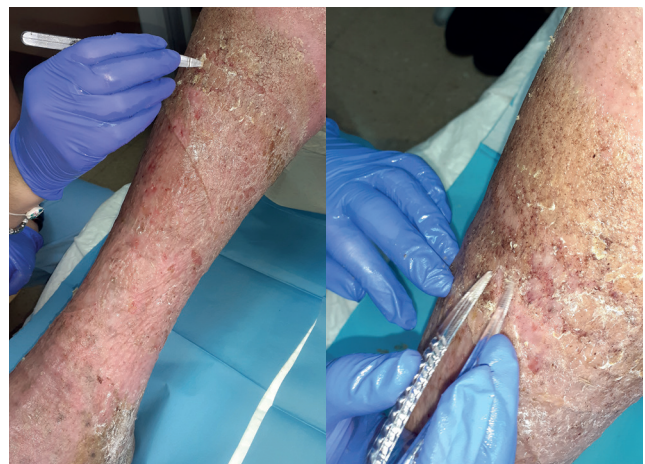

Figura 7. Detersione della cute perilesionale nell'ambito del Wound Hygiene: rimozione delle squame cutanee in tutto l'arto, fino al ginocchio

Tabella 2. Soluzioni per la detersione nel Wound Hygiene*

Soluzione	Logica
Non-antisettici	
Acqua	<ul style="list-style-type: none"> ■ Inefficace nel ridurre la carica batterica.^{2,4} ■ I rubinetti possono essere colonizzati da microbi vitali: la presenza di <i>Pseudomonas aeruginosa</i> negli impianti idraulici è ben documentata.¹²⁻¹⁴ ■ Inefficace nel ridurre la carica batterica.^{2,4} ■ I contenitori monouso sterili non sono più sterili dopo l'apertura.²
Soluzione salina	<ul style="list-style-type: none"> ■ Inefficace nel ridurre la carica batterica.^{2,4,9} ■ Bassa tossicità.^{2,4} ■ Uso singolo, in quanto la crescita batterica può avvenire entro 24 ore dall'apertura.²
Soluzione contenente tensioattivi	<ul style="list-style-type: none"> ■ È stato dimostrato che, alcune formulazioni contenenti tensioattivi distruggono la carica microbica anche quando si applica una forza minore.² ■ Alcune formulazioni hanno dimostrato capacità antibiofilm <i>in vitro</i>, riducendo l'attaccamento microbico e la formazione del biofilm.¹⁵ ■ Delicata sulle cellule sane e in grado di ripristinare l'integrità cellulare.^{2,15}
Antisettici	
Poliesametilene biguanide	<ul style="list-style-type: none"> ■ Alcune formulazioni contengono anche una sostanza antimicrobica e un tensioattivo.¹⁶ ■ Ampio spettro di attività contro i microbi senza alcuna prova di resistenza.¹⁶
Diidrocloreuro di octenidina	<ul style="list-style-type: none"> ■ Alcune formulazioni contengono un conservante e una molecola simile a un tensioattivo che consente di emulsionare le medicazioni e agevola la detersione.¹⁷ ■ Si è dimostrato efficace nella prevenzione e nella rimozione della crescita del biofilm batterico.¹⁷
Acido ipocloroso	<ul style="list-style-type: none"> ■ Rapida attività antimicrobica ad ampio spettro con bassa citotossicità.^{18,19} ■ Può essere utilizzato per rimuovere le medicazioni e per la detersione.^{18,19}
Gluconato di clorexidina	<ul style="list-style-type: none"> ■ Ampiamente usato in concentrazioni diluite per applicazioni cutanee e orali. ■ Test di laboratorio hanno dimostrato che è efficace contro una varietà di batteri e funghi, tra cui <i>Staphylococcus</i>, <i>Staphylococcus aureus</i> meticillina-resistente, <i>Pseudomonas aeruginosa</i> e <i>Candida albicans</i>.²⁰ ■ L'attività antimicrobica è più efficace con tempi di permanenza più lunghi.²⁰ ■ Il tasso di reazione allergica nei pazienti chirurgici è di circa 0,78 per 100.000 esposizioni, ma può anche causare dermatite irritativa da contatto o dermatite allergica da contatto.²¹

*Seguire i protocolli locali per l'utilizzo pratico delle soluzioni

† Lo studio non comprendeva l'esame e non può essere interpretato per l'infezione da biofilm (infezione non acuta)

18. Selkon JB, Cherry GW, Wilson JM et al. Evaluation of hypochlorous acid washes in the treatment of chronic venous leg ulcers. *J Wound Care* 2006;15:33-7. <https://doi.org/10.12968/jowc.2006.15.1.26861>

19. Hoon R, Rani SA, Wang L et al. Antimicrobial activity comparison of pure hypochlorous acid (0.01%) with other wound and skin cleansers at non-toxic concentrations. *SAWC Spring and WHS* 2013.

20. Koburger T, Hübner N-O, Braun M et al. Standardized comparison of antiseptic efficacy of triclosan, PVP-iodine, octenidine dihydrochloride, polyhexanide and chlorhexidine digluconate. *J Antimicrob Chemother* 2010;65:1712-9. <https://doi.org/10.1093/jac/dkq212>

21. Garcez T. Chlorhexidine. Report and findings of the 6th National Audit Project Royal College of Anaesthetists. London: Royal College of Anaesthetists, November 2013, pp 197-202. <https://tinyurl.com/v6hkkxj> (accessed 14 February 2020)

Wound Hygiene: fase 2 – sbrigliamento

L'obiettivo dello sbrigliamento è rimuovere/ridurre al minimo tutti i materiali indesiderati (Riquadro 1), anche a costo di rimuovere parti di tessuto sano. Lo sbrigliamento è necessario, nell'ambito del processo di eliminazione del biofilm, per convertire l'ambiente "ostile" della lesione in un ambiente che promuove la guarigione (Tabella 3). È possibile utilizzare diversi metodi di sbrigliamento, iniziando potenzialmente con metodi più intensivi, se necessario, per poi passare al metodo meccanico. Questo processo è una parte vitale del Wound Hygiene e dovrebbe essere applicato a tutte le lesioni di difficile guarigione.

Lo sbrigliamento autolitico, che sfrutta gli enzimi naturali del corpo per decomporre i tessuti devitalizzati, è insufficiente per soddisfare i requisiti di sbrigliamento del Wound Hygiene, poiché richiede molto tempo, prevede numerosi cambi di medicazione e può aumentare il rischio di infezione nelle lesioni di difficile guarigione.^{1,2} Inoltre, si basa sull'efficienza e sull'efficacia dei processi metabolici del paziente, che nelle lesioni di difficile guarigione possono essere compromessi.³

È necessario un metodo di sbrigliamento più veloce e più efficace per disgregare il biofilm, eliminare l'eventuale biofilm residuo e prevenirne la riformazione nelle lesioni di difficile guarigione (Tabella 3).

L'importanza dello sbrigliamento immediato per il Wound Hygiene

Lo sbrigliamento immediato è parte integrante del metodo Wound Hygiene, in quanto aiuta qualsiasi lesione non coperta da tessuto di granulazione a progredire verso la guarigione.⁴ La scelta del metodo di sbrigliamento deve basarsi sulla valutazione del letto della lesione, della cute perilesionale e dei livelli di dolore e di tolleranza del paziente. La forza meccanica, in combinazione con un tensioattivo o una soluzione antimicrobica, sono modi efficaci per disgregare ed eliminare il biofilm.⁵

L'uso combinato di una soluzione detergente per lesioni a base di tensioattivi topici e di un tampone o garza di sbrigliamento miglioreranno la detersione in misura sufficiente da disgregare e rimuovere il biofilm. Quando lo sbrigliamento fisico è controindicato, potrebbe essere possibile utilizzare questo approccio alternativo.⁶ Il risultato è un ambiente decontaminato, dal quale è stato eliminato il materiale di scarto in modo da renderlo più sano e in grado di favorire la crescita di nuovo tessuto.⁷ Lo sbrigliamento "bonifica" il letto della lesione e rimuove il

Riquadro 1. Obiettivi di rimozione dello sbrigliamento nel Wound Hygiene^{8,14}

Biofilm
Tessuto devitalizzato (necrosi, slough, escara)
Essudato in eccesso
Tessuti con segni di infezione/inflammatione
Sierocrosta
Ipercheratosi
Pus
Ematomi
Corpi estranei
Detriti
Residui di precedenti medicazioni
Qualsiasi altro tipo di batteri e ostacoli alla guarigione

✘ FALSO | Il metodo wet-to-dry genera uno sbrigliamento adeguato che favorisce la guarigione.

✔ VERO | Il metodo wet-to-dry può causare dolore e disagio notevoli, con conseguente scarsa collaborazione del paziente nella gestione della lesione. Con il Wound Hygiene, è possibile effettuare lo sbrigliamento del letto della lesione, nonché disgregare, eliminare e impedire la riformazione del biofilm, senza trauma per il paziente.

biofilm, preparandolo in tal modo per l'applicazione della medicazione, in linea con i principi di preparazione del letto della lesione.⁸

Per evitare il rischio di lesioni, il comitato di esperti ha riconosciuto la necessità di esercitare cautela nel valutare la possibilità di sbrigliare le lesioni agli arti inferiori in pazienti con arti scarsamente irrorati o condizioni autoimmuni come il pioderma gangrenoso.

Sbrigliamento

Termini chiave

La rimozione fisica del biofilm, del tessuto devitalizzato, dei detriti e della materia organica tramite ausili meccanici come garze sterili, tamponi o garze morbide per lo sbrigliamento, curette, lame chirurgiche o, quando disponibile, lo sbrigliamento a ultrasuoni.^{6,15} I vecchi metodi erano considerati dolorosi e non selettivi, ma la nuova tecnologia ha reso lo sbrigliamento meccanico un'opzione più efficace e facile da applicare.²

Riquadro 2. Quando effettuare il tampone e l'esame colturale della lesione

Lo scopo dell'esame colturale è identificare gli organismi presenti per definire il trattamento antibiotico. Tuttavia, tale esame non è in grado di identificare tutti i microbi responsabili di un'infezione della lesione.

Nelle situazioni in cui il protocollo locale non richiede un esame colturale tradizionale, ma la natura dell'infiammazione o la comparsa dei classici segni di infezione acuta destano preoccupazione (aumento dell'infiammazione, insorgenza o aumento del dolore, calore locale, aumento del gonfiore, aumento del rossore e della purulenza), è possibile utilizzare la coltura semiquantitativa. In questo caso, invece di eseguire un tampone, l'essudato o il tessuto dello sbrigliamento sono inviati al laboratorio di analisi per confermare, entro 24-72 ore, la crescita microbica per la maggior parte dei microrganismi, tra cui *Staphylococcus aureus*, *Pseudomonas aeruginosa* e β -*haemolytic streptococci*^{6,17}

Allo stesso modo, lo sbrigliamento meccanico deve essere effettuato con cautela nei pazienti con disturbi emorragici o che sono in terapia anticoagulante, e/o che soffrono di dolori intollerabili o inevitabili. È necessario eseguire una valutazione clinica completa da parte di uno specialista prima dello sbrigliamento di tali lesioni. Nell'attesa della valutazione, è possibile detergere e medicare le lesioni con un prodotto antimicrobico.

Fragilità e dolore del letto della lesione

La percezione della fragilità del letto della lesione non deve essere considerata un importante ostacolo allo sbrigliamento. Sebbene si debba fare attenzione a prevenire i danni, la rimozione di tutti i tessuti devitalizzati è un primo passo fondamentale nel Wound Hygiene. Una valutazione olistica deve consentire di stabilire in quale misura sia possibile eseguire uno sbrigliamento aggressivo.

Quando è possibile implementare lo sbrigliamento meccanico in modo sicuro, è importante gestire le

aspettative del paziente in relazione al dolore. Anestetici topici, come le creme e i gel combinati a base di lidocaina, possono essere applicati, se necessario, in conformità con gli standard di cura in uso. I tensioattivi possono diminuire il dolore in quanto aiutano a sollevare i detriti, facilitandone la rimozione.⁹ Riscaldare le soluzioni alla temperatura corporea può aiutare ad alleviare il dolore.^{10,11}

Opzioni per lo sbrigliamento iniziale

Alla presa in carico, la lesione di difficile guarigione e la cute perilesionale potrebbero richiedere un metodo più intensivo o mirato, per constatare la reale estensione della lesione e agevolarne la valutazione (Tabella 3). Il metodo scelto deve basarsi su una valutazione olistica e conforme alle linee guida in uso. Tutti gli strumenti e dispositivi utilizzati per lo sbrigliamento devono essere sterili, in modo da prevenire un'ulteriore contaminazione. La Figura 8 illustra l'esecuzione dello sbrigliamento.

Consigli pratici per lo sbrigliamento

Secondo un'analisi di oltre 154.000 cartelle cliniche di pazienti relative a un periodo di 4 anni, quasi il doppio delle lesioni di difficile guarigione sulle quali è stato eseguito lo sbrigliamento frequente e ripetuto si è rimarginato rispetto a quelle che hanno ricevuto un trattamento meno frequente.¹² Il frequente sbrigliamento ha anche portato a tempi di guarigione più brevi per tutti i tipi di lesioni.¹²

✘ FALSO | Uno sbrigliamento efficace richiede l'intervento di un chirurgo specializzato.

✔ VERO | Il concetto di Wound Hygiene offre alternative allo sbrigliamento chirurgico, come l'uso combinato di garza con detergenti, tamponi di sbrigliamento e curette. Nelle mani di un esperto, questi possono migliorare in modo sicuro ed efficace le condizioni della lesione e della cute perilesionale.

Wound Hygiene: fase 2 – sbrigliamento

Tabella 3. Opzioni di sbrigliamento		
Approccio	Descrizione	Punti chiave
Chirurgico	Procedura eseguita in sala operatoria, spesso in anestesia generale, parziale o locale, utilizzando vari strumenti chirurgici per rimuovere i tessuti. ⁸	Le condizioni del paziente, il livello di competenza richiesto all'operatore sanitario e la mancanza di rimborso possono limitare l'esecuzione dello sbrigliamento chirurgico. Rimuove i tessuti e disgrega il biofilm sia in superficie che nei tessuti più profondi. ¹⁸
Con strumenti a lama (curette, bisturi, forbici e pinze)	Una procedura spesso meno aggressiva che può essere eseguita a letto o su sedia. Utilizzando una tecnica asettica, i detriti e i tessuti devitalizzati vengono fisicamente rimossi con strumenti taglienti. ⁸	Rimuove il tessuto superficiale e disgrega il biofilm. ¹⁸ Efficace nello stimolare la rimarginazione delle lesioni di difficile guarigione. ¹⁹ Sicuro e ben tollerato, può essere eseguito in ambulatorio. ¹⁹ Il livello di competenza richiesto all'operatore sanitario può limitarne l'attuazione.
Larvale* (noto anche come biochirurgia)	Specie specifiche di larve vive, allevate e disinfettate per l'utilizzo medico, sono collocate sul tessuto devitalizzato, dove secernono enzimi che liquefanno il tessuto prima dell'ingestione; le larve secernono anche sostanze antimicrobiche. ⁸	Disgrega la matrice tessuto-collagene ed esercita un effetto batteriostatico. ⁸ Promuove la guarigione della lesione e amplifica la crescita di fibroblasti e condrociti umani. ⁸ Buone prove scientifiche <i>in vitro</i> della rimozione del biofilm. ¹⁸

Continua alla pagina successiva

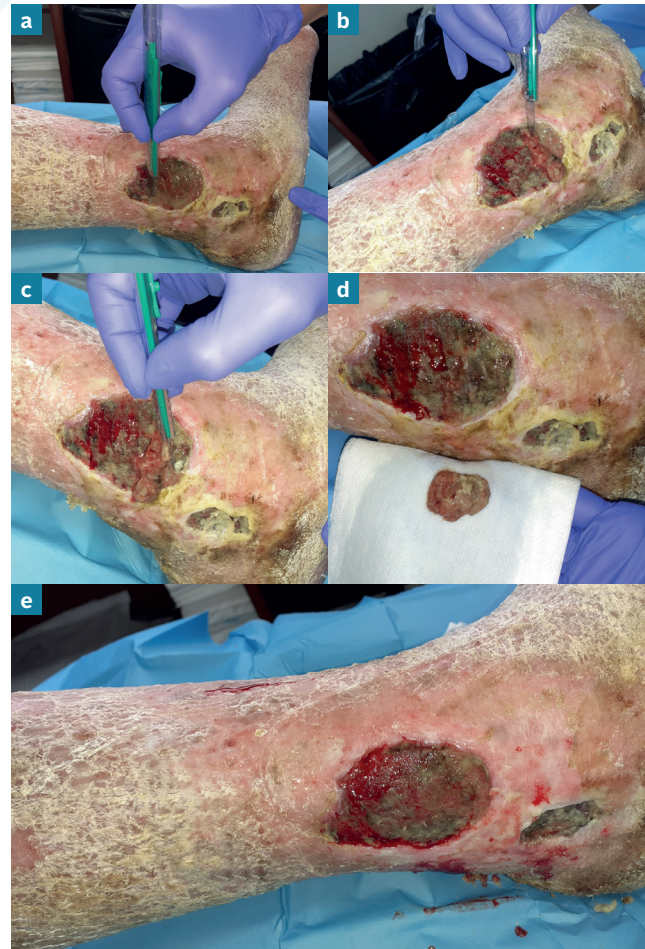

Figura 8. Sbrigliamento con strumento tagliente per rimuovere tutti i tessuti devitalizzati (superficiali e profondi), i detriti della lesione e il biofilm, per lasciare il letto della lesione in uno stato favorevole all'uso efficace delle medicazioni antimicrobiche (a-e). Osservare il sanguinamento localizzato (b e c). La Figura c mostra la riattivazione dei bordi/margini della lesione per la rimozione del biofilm. La Figura d include un dettaglio del materiale eliminato e il sanguinamento localizzato. La Figura e mostra il risultato del metodo Wound Hygiene: osservare le differenze nella cute perilesionale, nel letto della lesione e nei bordi/margini della lesione. L'ulcera richiede la medesima implementazione del Wound Hygiene (tutte e quattro le fasi) a ogni cambio di medicazione.

✘ FALSO | Non rimuovere le squame e il tessuto crostoso o lo slough poiché sotto di esse si sta verificando la guarigione.

✔ VERO | Lo slough inibisce la guarigione. Le squame e il tessuto crostoso ospitano microbi e quindi devono essere rimossi per favorire la guarigione.

Wound Hygiene: fase 2 – sbrigliamento

Tabella 3. Opzioni di sbrigliamento (seguito)

Approccio	Descrizione	Punti chiave
A ultrasuoni*	L'applicazione diretta alla base della lesione dell'energia di onde sonore - erogata da un apposito dispositivo - che disgrega il biofilm, induce un leggero sanguinamento per stimolare i fattori di crescita e migliora la granulazione e l'irrorazione locale.	<p>Può disgregare, dislocare o modificare fisicamente tessuti e biofilm.⁸</p> <p>Riduzione statisticamente significativa della carica batterica rispetto allo sbrigliamento chirurgico dopo sei settimane.²⁰</p> <p>Mostra un certo livello di disgregazione e di rimozione del biofilm, lasciando dietro di sé una piccola quantità di contaminanti.^{18,21}</p>
Sbrigliamento meccanico*	Tampone di sbrigliamento morbido, garza o salviette per rimuovere fisicamente i tessuti devitalizzati, i detriti e la materia organica.	<p>Può essere intrapresa da tutti i clinici con una formazione minima.</p> <p>Mostra un certo livello di disgregazione e di rimozione del biofilm.¹⁸</p> <p>Rimuove in modo efficiente i detriti, lo slough e la necrosi secca, senza danneggiare la cute perilesionale.²</p>
<p>*Tipi di sbrigliamento biologico †Tipi di sbrigliamento meccanico</p>		

Il Wound Hygiene deve essere applicato di routine a ogni valutazione clinica o gestione della lesione. Lo sbrigliamento regolare deve quindi essere considerato una pratica standard per le lesioni di difficile guarigione.¹²

Prima dello sbrigliamento, la lesione deve essere pulita con una soluzione di tensioattivi antimicrobici o a pH bilanciato. Dopo lo sbrigliamento, la lesione e la cute perilesionale devono essere nuovamente deterse, idealmente con una soluzione antisettica, per evitare la contaminazione con microbi di superficie e per uccidere i batteri esposti dalla procedura.¹³

Prima di utilizzare una soluzione antisettica, se indicato, la lesione potrebbe necessitare di un tampone e di un esame colturale. Il riquadro 2 descrive come eseguirli.

Riferimenti

- Gray D, Acton C, Chadwick P et al. Consensus guidance for the use of debridement techniques in the UK. *Wounds UK* 2010;6(4).
- Atkin L. Understanding methods of wound debridement. *Br J Nurs* 2014;23:S10-12, S14-15. <https://doi.org/10.12968/bjon.2014.23.sup12.S10>
- MacLeod AS, Mansbridge JN. The Innate Immune System in Acute and Chronic Wounds. *Adv Wound Care (New Rochelle)* 2016;5:65-78. <https://doi.org/10.1089/wound.2014.0608>
- Sharp A. Effective debridement in a changing NHS: A UK consensus. *Wounds UK* 2013;9(Suppl 1).
- Stewart PS. Biophysics of biofilm infection. *Pathog Dis* 2014;70:212-8. <https://doi.org/10.1111/2049-632X.12118>
- Malone M, Swanson T. Biofilm-based wound care: the importance of debridement in biofilm treatment strategies. *Br J Community Nurs* 2017;22:S20-5. <https://doi.org/10.12968/bjcn.2017.22.Sup6.S20>
- Schultz GS, Woo K, Weir D et al. Effectiveness of a monofilament wound debridement pad at removing biofilm and slough: ex vivo and clinical performance. *J Wound Care* 2018;27:80-90. <https://doi.org/10.12968/jowc.2018.27.2.80>
- Strohhal R, Dissemond J, Jordan O'Brien J et al. EWMA document: Debridement. An updated overview and clarification of the principle role of debridement. *J Wound Care* 2013;22:5. <https://doi.org/10.12968/jowc.2013.22.Sup1.S1>
- Tyldesley HC, Salisbury A, Chen R et al. Surfactants and their role in biofilm management in chronic wounds. *Wounds International* 2019;10(1):20-24.
- Cunliffe PJ, Fawcett TN. Wound cleansing: the evidence for the techniques and solutions used. *Prof Nurse* 2002;18:95-9
- Bishop SM, Walker M, Rogers AA et al. Importance of moisture balance at the wound-dressing interface. *J Wound Care* 2003;12:125-8. <https://doi.org/10.12968/jowc.2003.12.4.26484>
- Wilcox JR, Carter MJ, Covington S. Frequency of debridements and time to heal: a retrospective cohort study of 312 744 wounds. *JAMA Dermatol* 2013;149:1050-8. <https://doi.org/10.1001/jamadermatol.2013.4960>
- Roy R, Tiwari M, Donelli G et al. Strategies for combating bacterial biofilms: A focus on anti-biofilm agents and their mechanisms of action. *Virulence* 2018;9:522-54. <https://doi.org/10.1080/21505594.2017.1313372>
- Schultz G, Bjarnsholt T, James GA et al. Consensus guidelines for the identification and treatment of biofilms in chronic nonhealing wounds. *Wound Repair Regen* 2017;25:744-57. <https://doi.org/10.1111/wrr.12590>
- Choo J, Nixon J, Nelson EA et al. Autolytic debridement for pressure ulcers. *Cochrane Database of Systematic Reviews* 2014. <https://doi.org/10.1002/14651858.CD011331>
- Kallstrom G. Are quantitative bacterial wound cultures useful? *J Clin Microbiol* 2014;52:2753-6. <https://doi.org/10.1128/JCM.00522-14>
- Snyder RJ, Bohn G, Hanft J et al. Wound Biofilm: current perspectives and strategies on biofilm disruption and treatments. *Wounds* 2017;29:S1-17
- International Wound Infection Institute (IWII). Wound infection in clinical practice: international consensus update 2016. *Wounds International* 2016.
- Williams D, Enoch S, Miller D et al. Effect of sharp debridement using curette on recalcitrant nonhealing venous leg ulcers: a concurrently controlled, prospective cohort study. *Wound Repair Regen* 2005;13:131-7. <https://doi.org/10.1111/j.1067-1927.2005.130203.x>
- Van Acker K, Braumann C, Gächter B et al. Report of a closed panel meeting on ultrasound-assisted wound debridement. *J Wound Care* 2020;In press.
- Granick MS, Paribathan C, Shanmugam M et al. Direct-contact low-frequency ultrasound clearance of biofilm from metallic implant materials. *Eplasty* 2017;17

Wound Hygiene: fase 3 – Riattivazione dei bordi/margini della lesione

In tutte le lesioni profonde, le cellule che facilitano l'epitelizzazione si trovano ai margini della lesione e nei follicoli piliferi. Il biofilm è più attivo ai bordi/margini della lesione, dove promuove la senescenza delle cellule (perdita del potere di divisione e di crescita delle cellule), impedendo così la crescita di nuovi tessuti sani. La riattivazione dei bordi/margini della lesione è quindi una componente importante del Wound Hygiene.

La riattivazione va oltre la decontaminazione dei bordi/margini della lesione e la rimozione del tessuto devitalizzato, poiché utilizza lo sbrigliamento tramite strumenti taglienti, tamponi o garze morbide per stimolare i bordi/margini della lesione fino a produrre un sanguinamento localizzato, laddove la pratica in uso, la tolleranza e il consenso del paziente lo consentono. La riattivazione dei bordi/margini della lesione presenta di solito un rischio minimo per il tessuto, che si rigenera naturalmente come parte del processo di guarigione. La riattivazione stimolerà l'espressione dei fattori di crescita per dare il via alla formazione di una cute sana.

Consigli pratici per la riattivazione

Il biofilm è stato osservato ai bordi/margini della lesione.¹ La presenza di batteri nella cute perilesionale, in particolare nel tessuto devitalizzato, influenza la presenza di batteri nella lesione e, quindi, il relativo bordo/margine.² Le prove cliniche sono presentate dal membro del comitato Randy Wolcott. Nella sua pratica, la reazione a catena della polimerasi (PCR), una tecnica avanzata di biologia molecolare, ha costantemente identificato un numero maggiore di cellule batteriche su campioni di tessuto nei bordi/margini della lesione rispetto al centro.

La riattivazione dei bordi/margini per rimuovere i tessuti devitalizzati (e quindi il biofilm) favorirà la guarigione. Un modo per visualizzare la quantità di tessuto da rimuovere ai bordi/margini della lesione consiste nel paragonarli a "scogliere" o "spiagge". Le spiagge (bordi/margini bassi) richiedono una leggera abrasione, mentre le scogliere (bordi/margini elevati) devono essere levigate con il taglio. Nell'esperienza clinica di

Wolcott consiglia di prestare particolare attenzione alle superfici che toccano il letto della lesione come ad esempio dove vi è un tessuto epiteliale debole o friabile poiché, in particolare, ospita biofilm. Maggiori dettagli sulla riattivazione dei bordi/margini della lesione sono riportati nelle Figure 11-13

Le controindicazioni della riattivazione dei bordi/margini della lesione sono le stesse rispetto a quelle per lo sbrigliamento descritte a pagina S14. In caso di dubbi sulla necessità di sbrigliare meccanicamente i bordi/margini della lesione per provocare il sanguinamento, rivolgersi a un professionista specializzato.

Riferimenti

1. Bay L, Kragh KN, Eickhardt SR et al. Bacterial aggregates establish at the edges of acute epidermal wounds. *Adv Wound Care (New Rochelle)* 2018;7:105-13.
2. Tomic-Canic M, Ayello EA, Stojadinovic O et al. Using gene transcription patterns (bar coding scans) to guide wound debridement and healing. *Adv Skin Wound Care* 2008;21:487-92; quiz 493-4.
3. Edmonds ME, Foster AVM. Diabetic foot ulcers. *BMJ* 2006;332:407-10.

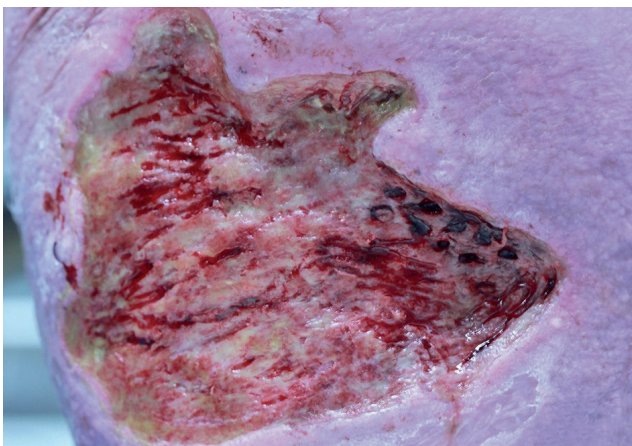


Figura 9. Alla presa in carico: è stata eseguita una biopsia ai bordi/margini della lesione

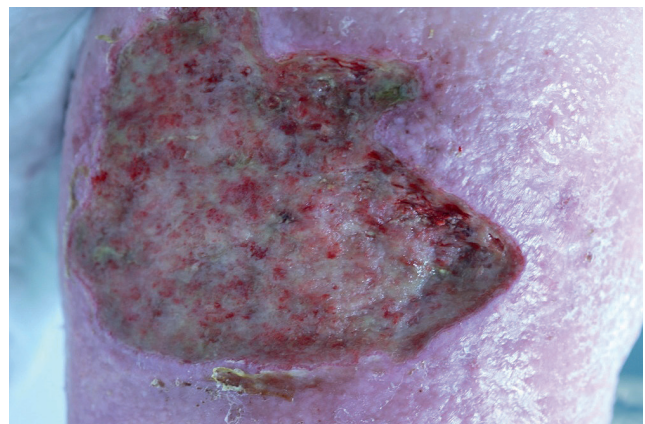


Figura 10. Stessa lesione 12 giorni dopo: il tessuto dell'area sottoposta a biopsia è guarito rapidamente, nonostante si trovasse all'interno dei bordi/margini della lesione

Wound Hygiene: fase 3 – riattivare i bordi/margini della lesione

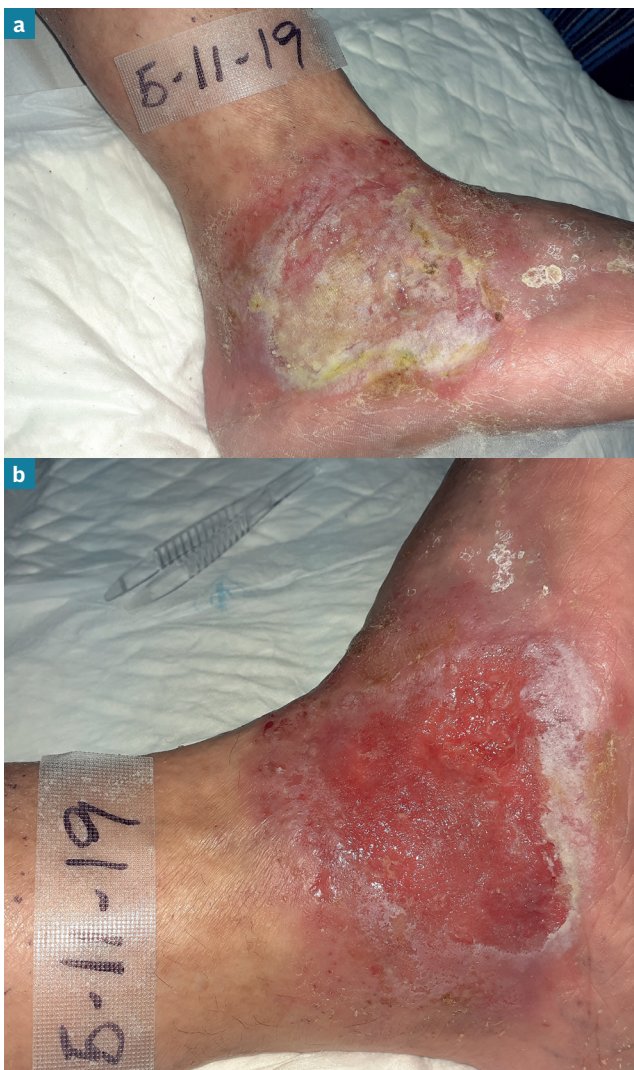

Figura 11. Ulcera venosa nella gamba prima (a) e dopo (b) il Wound Hygiene. Sono presenti detriti sul letto della lesione, squame e tracce di essudato sulla cute perilesionale prima del Wound Hygiene (a). Durante il Wound Hygiene, la zona perilesionale è stata pulita e sono state rimosse le squame cutanee e l'essudato. Allo stesso modo, tutti gli essudati e i detriti sono stati rimossi dal letto della lesione, lasciando un buon tessuto di granulazione vitale. Anche i bordi/margini della lesione sono stati sbrigliati e riattivati, favorendo l'epitelizzazione

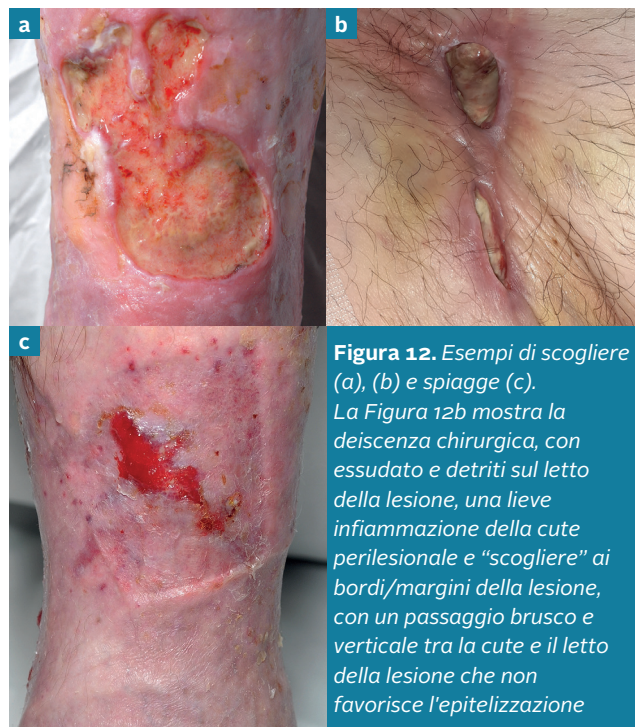

Figura 12. Esempi di scogliere (a), (b) e spiagge (c). La Figura 12b mostra la deiscenza chirurgica, con essudato e detriti sul letto della lesione, una lieve infiammazione della cute perilesionale e "scogliere" ai bordi/margini della lesione, con un passaggio brusco e verticale tra la cute e il letto della lesione che non favorisce l'epitelizzazione

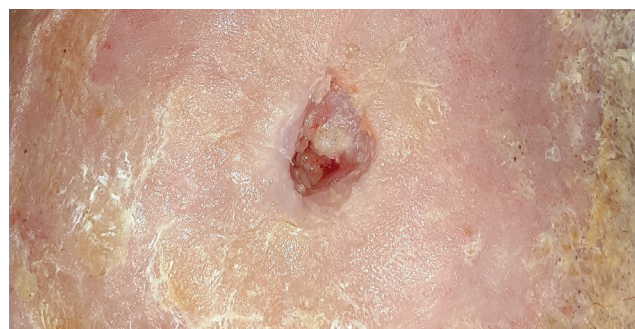

Figura 13. Piccola ulcera ischemica dopo la rivascolarizzazione: presenta sia "scogliere" che "spiagge". Nella metà superiore della lesione, i tessuti di granulazione del letto e dei margini della lesione sono paragonabili a "spiagge", con segni di epitelizzazione e un passaggio graduale verso la cute perilesionale. Nella metà inferiore, c'è un passaggio repentino e verticale tra la lesione e la cute perilesionale (scogliera), più resistente all'epitelizzazione. (I detriti della cute perilesionale non sono ancora stati rimossi)

Intorno alle lesioni di difficile guarigione è inoltre necessario rimuovere l'ipercheratosi o il tessuto calloso. Questo principio si riscontra nelle ulcere del piede diabetico, dove la rimozione del tessuto calloso e del tessuto necrotico secco nell'ambito della preparazione del letto della lesione è da lungo tempo la prassi standard.³

Wound Hygiene: fase 4 – medicazione della lesione

Dopo che il letto della lesione e la cute perilesionale sono stati detersi, il letto della lesione è stato sbrigliato e i bordi/margini della lesione sono stati riattivati, c'è una finestra di opportunità con cui affrontare l'eventuale biofilm residuo presente e prevenirne la riformazione. A seguito di una valutazione olistica, per ottimizzare questa fase si possono utilizzare eventuali medicazioni antimicrobiche, se indicate.

✘ FALSO | Le medicazioni antimicrobiche devono essere usate solo per un massimo di 2 settimane.

✓ VERO | L'uso di una medicazione antimicrobica deve essere valutato almeno ogni 2 settimane per determinare se l'applicazione continua sia ancora clinicamente appropriata. Tuttavia, la strategia antibiofilm (sotto forma di Wound Hygiene) deve essere attuata per l'intera durata del percorso di guarigione della lesione.

Preparare la cute

Prima di applicare una medicazione sulla lesione, la cute deve essere pulita e asciugata, e si devono adottare misure per mantenere o proteggere la salute della cute perilesionale, ad esempio applicando una crema idratante o una crema barriera, se indicato da una valutazione olistica. Quando si usa una medicazione adesiva, attendere che l'idratante sia assorbito dalla cute, per favorirne l'adesione.

Utilizzare una medicazione antimicrobica

Le fasi precedenti del Wound Hygiene eliminano gli ostacoli alla guarigione, aiutando la medicazione antimicrobica a raggiungere la massima efficacia.¹ Alcuni antisettici utilizzati nelle medicazioni antimicrobiche possono svolgere un ruolo importante nell'igiene della lesione, in quanto aiutano a disgregare il biofilm, uccidendo gli organismi che lo costituiscono e impedendone la riformazione attraverso diverse modalità d'azione. È importante saper distinguere gli agenti antimicrobici e gli agenti antibiofilm. Quando vengono integrati nelle medicazioni, gli antimicrobici uccidono i batteri planctonici, impedendo la colonizzazione e la formazione di biofilm, e questo può facilitare l'efficacia antimicrobica. Gli agenti antibiofilm sono progettati per penetrare nel biofilm e disgregarlo. Gli agenti antimicrobici e antibiofilm sono descritti nella Tabella 4.

Quando si sceglie una medicazione antimicrobica, occorre considerarne le proprietà antibiofilm, insieme ad altri requisiti, come le capacità di gestione dell'essudato. Prima di scegliere una medicazione, è necessario effettuare una valutazione completa del paziente e del letto della lesione, per assicurarsi che essa soddisfi le esigenze di entrambi. Il volume della produzione di essudato è un importante fattore da considerare, poiché i livelli di essudato in eccesso possono favorire la diffusione del biofilm e compromettere la proliferazione cellulare e la guarigione della lesione.²

Applicare un approccio personalizzato caso per caso

Sebbene il metodo Wound Hygiene debba essere applicato di routine su tutti i tipi di lesioni, non tutte le lesioni richiedono forme più aggressive di sbrigliamento, riattivazione dei bordi/margini o una medicazione antimicrobica topica. Ogni caso deve essere valutato singolarmente, per assicurarsi che le medicazioni antimicrobiche siano utilizzate solo quando necessario. Questo, a sua volta, migliorerà il rapporto costo-efficacia della gestione della lesione.

Perché diciamo che le medicazioni antimicrobiche non sono sempre necessarie quando prima, nella fase della medicazione, diciamo che serve una medicazione antimicrobica?

Se la valutazione della lesione indica che non vi è più bisogno di medicazioni antimicrobiche, le altre tre fasi del Wound Hygiene devono continuare a essere eseguite a ogni cambio di medicazione, fino a quando la lesione non sia giunta a completa guarigione. La scelta delle medicazioni dovrebbe essere effettuata anche nel contesto dei protocolli locali, della disponibilità delle medicazioni e di eventuali vincoli socio-economici per i pazienti.

È importante valutare la lesione e l'efficacia della medicazione ogni 2-4 settimane, utilizzando uno strumento di valutazione convalidato o standardizzato, per determinare se sia necessario passare a una medicazione non antimicrobica perché la lesione sta progredendo verso la guarigione, o provare un'altra medicazione perché la lesione è in fase di stallo.^{3,4} Se la valutazione della lesione indica che non vi è più bisogno di medicazioni antimicrobiche, le altre tre fasi del Wound Hygiene devono continuare a essere eseguite a ogni cambio di medicazione, fino a quando la lesione non sia giunta a completa guarigione. La scelta delle medicazioni dovrebbe essere effettuata anche nel contesto dei protocolli locali, della disponibilità delle medicazioni e di eventuali vincoli socio-economici per i pazienti.

Riferimenti

1. Percival SL, Mayer D, Kirsner RS et al. Surfactants: Role in biofilm management and cellular behaviour. *International Wound Journal* 2019;16:753-60. <https://doi.org/10.1111/iwj.13093>
2. Percival SL, McCarty SM, Lipsky B. Biofilms and Wounds: An Overview of the Evidence. *Adv Wound Care (New Rochelle)* 2015;4:373-81
3. Schultz G, Bjarnsholt T, James GA et al. Consensus guidelines for the identification and treatment of biofilms in chronic nonhealing wounds. *Wound Repair Regen* 2017;25:744-57. <https://doi.org/10.1111/wrr.12590>
4. Omar A, Wright JB, Schultz G et al. Microbial biofilms and chronic wounds. *microorganisms* 2017;5. <https://doi.org/10.3390/microorganisms5010009>
5. Kamaruzzaman NF, Chong SQ, Edmondson-Brown KM et al. Bactericidal and anti-biofilm effects of polyhexamethylene biguanide in models of intracellular and biofilm of *Staphylococcus aureus* Isolated from bovine mastitis. *Front Microbiol* 2017;8:1518. <https://doi.org/10.3389/fmicb.2017.01518>
6. Oduwole KO, Glynn AA, Molony DC et al. Anti-biofilm activity of sub-inhibitory povidone-iodine concentrations against *Staphylococcus epidermidis* and *Staphylococcus aureus*. *J Orthop Res* 2010;28:1252-6
7. Hoekstra MJ, Westgate SJ, Mueller S. Povidone-iodine ointment demonstrates in vitro efficacy against biofilm formation. *Int Wound J* 2017;14:172-9
8. Chaw KC, Manimaran M, Tay FEH. Role of silver ions in destabilization of intermolecular adhesion forces measured by atomic force microscopy in *Staphylococcus epidermidis* biofilms. *Antimicrob Agents Chemother* 2005;49:4853-9. <https://doi.org/10.1128/AAC.49.12.4853-4859.2005>
9. Silvestry-Rodríguez N, Bright KR, Slack DC et al. Silver as a residual disinfectant to prevent biofilm formation in water distribution systems. *Appl Environ Microbiol* 2008;74:1639-41. <https://doi.org/10.1128/AEM.02237-07>
10. Cavanagh MH, Burrell RE, Nadworny PL. Evaluating antimicrobial efficacy of new commercially available silver dressings. *Int Wound J* 2010;7:394-405
11. Sharma BK, Saha A, Rahaman L et al. Silver inhibits the biofilm formation of *Pseudomonas aeruginosa*. *Advances in Microbiology* 2015;5:677-85
12. Walker M, Metcalf D, Parsons D et al. A real-life clinical evaluation of a next-generation antimicrobial dressing on acute and chronic wounds. *J Wound Care* 2015;24:11-22. <https://doi.org/10.12968/jowc.2015.24.11>
13. Said J, Walker M, Parsons D et al. An in vitro test of the efficacy of an anti-biofilm wound dressing. *Int J Pharm* 2014;474:177-81

Wound Hygiene: fase 4 – medicazione della lesione

Tabella 4. Agenti antimicrobici e antibiofilm topici comunemente usati nelle medicazioni per lesioni*

Agente	Prove dell'azione antimicrobica e antibiofilm
Poliesametilene biguanide (PHMB)	<ul style="list-style-type: none"> Le attività antimicrobiche del PHMB sono state testate contro le attività intracellulari dello <i>Staphylococcus aureus</i> nelle cellule ospiti infette.⁵ I risultati hanno mostrato che il PHMB: <ul style="list-style-type: none"> Uccide il 99,9% dello <i>S. aureus</i> intracellulare⁵ Potrebbe interagire con i batteri all'interno delle cellule ospiti⁵ Riduce la massa del biofilm del 28-37%⁵ È tollerato dalle cellule ospiti anche a concentrazioni elevate⁵ È più efficace contro lo <i>S. aureus</i> intracellulare rispetto all'antibiotico enrofloxacin.⁵
Iodopovidone	<ul style="list-style-type: none"> Lo iodopovidone mostra un'attività antibiotica contro lo <i>Staphylococcus epidermidis</i> e lo <i>S. aureus</i> a concentrazioni sub-inibitorie.⁶ Inibizione del biofilm da iodopovidone correlato con processi di trascrizione genica che hanno represso la riproduzione dello <i>S. epidermidis</i>.⁶ Non è stato rilevato alcun biofilm di <i>Pseudomonas aeruginosa</i> vitale dopo 4 e 24 ore di gestione con un unguento di iodopovidone al 100% e 10% di concentrazione.⁷ Non è stato rilevato alcun biofilm di <i>Candida albicans</i> o <i>Staphylococcus aureus</i> meticillino-resistente (MRSA) dopo 4 e 24 ore di gestione con un unguento di iodopovidone al 100% di concentrazione.⁷ Anche dopo la diluizione al 3,3% e al 33,3%, l'unguento di iodopovidone sembrava mostrare una maggiore rimozione del biofilm rispetto ad altri agenti testati dai ricercatori.⁷
Argento	<ul style="list-style-type: none"> Studi di microscopia a forza atomica suggeriscono che il modo in cui gli ioni d'argento si legano ai batteri destabilizza la matrice del biofilm di <i>S. epidermidis</i> sessile (immobilità).⁸ Negli esperimenti che hanno confrontato l'argento con un agente di controllo su superfici in plastica e acciaio inossidabile, non vi sono state differenze significative nell'azione sul biofilm tra l'argento e l'agente di controllo, anche se in alcuni casi i biofilm si sono formati più rapidamente con l'agente di controllo che con l'argento.⁹ Uno studio di laboratorio su sei medicazioni contenenti argento ha mostrato che: (1) solo una medicazione con argento nanocristallino ha avuto un'azione battericida su <i>S. aureus</i>; (2) una medicazione a matrice di collagene con argento ha apportato una riduzione del 90%; (3) queste due medicazioni e una medicazione di alginato con argento producevano zone di inibizione; e (4) le medicazioni rimanenti (due medicazioni in schiuma con argento ionico e una medicazione con solfato d'argento) non producevano zone di inibizione.¹⁰ L'argento mostra una notevole proprietà antimicrobica contro <i>P. aeruginosa</i>, con una concentrazione minima inibitoria (MIC) di 25 µg/ml.¹¹ In una valutazione reale, non randomizzata, che ha coinvolto 113 pazienti con lesioni di difficile guarigione gestite con cure standard più una medicazione contenente argento, 71 lesioni (63%) hanno ottenuto almeno il 75% di rimarginazione, 47 (42%) hanno ottenuto almeno il 90% di rimarginazione, e 19 lesioni (17%) si sono rimarginate entro il periodo di follow-up di 4 settimane.¹² Circa tre quarti del campione di lesioni presentavano un biofilm sospetto in base ai criteri determinati dai ricercatori, sebbene tutte sarebbero state considerate di difficile guarigione in base al concetto del Wound Hygiene.
Argento-acido etilendiamminotetraacetico (EDTA)-cloruro di benzetonio (BEC)	<ul style="list-style-type: none"> L'efficacia di argento + EDTA + BEC è stata dimostrata utilizzando un modello di biofilm.¹³ Il biofilm è rimasto vitale in presenza di medicazioni prive di antimicrobici e di medicazioni contenenti argento o soluzioni di nitrato d'argento.¹³ In presenza della combinazione argento + EDTA + BEC, il biofilm è stato eliminato.¹³ Da soli, EDTA e BEC non hanno ucciso i batteri, il che significa che è la combinazione dei tre agenti a portare all'eradicazione del biofilm.¹³

*Questa tabella si concentra sugli agenti antimicrobici, non sulle categorie di medicazione, in quanto la struttura della medicazione può influenzare significativamente il modo in cui l'agente diventa disponibile sulla lesione.

Implementare il Wound Hygiene

Tutte le lesioni, in particolare quelle di difficile guarigione, beneficeranno del metodo Wound Hygiene (Figura 14), che dovrebbe essere attuato dalla presa in carico, a seguito di una valutazione olistica che indentifichi l'eziologia della lesione e le cormobidità, e poi implementato a ogni cambio di medicazione fino alla completa guarigione. Tutti gli aspetti dell'approccio del Wound Hygiene sono elencati nel Riquadro 3.

L'approccio Wound Hygiene può essere implementato in modo sicuro in qualsiasi situazione

Wound Hygiene può essere praticato in sicurezza da operatori sanitari specializzati e non (Tabella 5 e Riquadro 4). Dovrebbe essere applicata in tutti i contesti, da quello post-operatorio a quello ambulatoriale, negli ambulatori dei medici di base e nell'assistenza post-acuta (Tabella 6). Poiché esistono diversi metodi di sbrigliamento possibili, Wound Hygiene può essere implementato da operatori sanitari non specializzati, a condizione che il metodo scelto soddisfi le esigenze della lesione e del paziente. L'implementazione prevede l'applicazione consecutiva di tutte e quattro le fasi e delle relative attività. Eppure i membri del comitato hanno osservato, nella

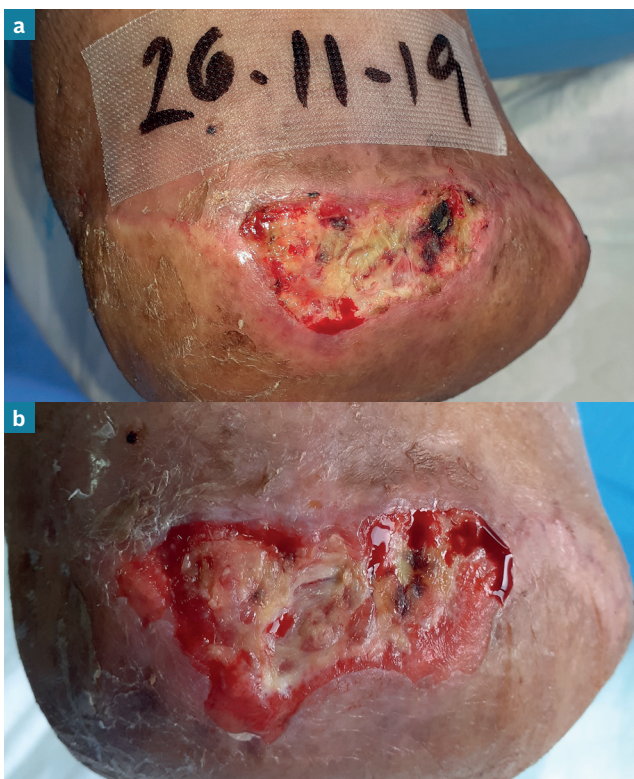


Figura 14. Evoluzione di un'ulcera gestita con il Wound Hygiene a ogni cambio di medicazione: dopo una settimana (b), si ha una significativa riduzione della quantità di detriti nella lesione (e quindi del biofilm presente), con un soddisfacente aumento della quantità di tessuto di granulazione presente nel letto della lesione, e segni di miglioramento ai bordi/margini della lesione

Riquadro 3. Wound Hygiene: lista di controllo

- ✓ Valutare olisticamente paziente, lesione e ambiente.
- ✓ Implementare la gestione del dolore in base alle necessità, previa consultazione con uno specialista e/o un anestesista, prima e durante il processo.
- ✓ Detergere la cute perilesionale.
- ✓ Detergere il letto della lesione.
- ✓ Ottenere il consenso del paziente per lo sbrigliamento, in conformità con la direttive in uso.
- ✓ Assicurarsi che la patologia primaria non sia in contraddizione con lo sbrigliamento meccanico.
- ✓ Condurre lo sbrigliamento in conformità con le direttive in uso.
- ✓ Detergere la lesione sia prima che dopo lo sbrigliamento.
- ✓ Riattivare i bordi/margini della lesione.
- ✓ Scegliere una medicazione appropriata.
- ✓ Applicare una medicazione appropriata.
- ✓ **In caso di dubbi, consultare uno specialista.**

loro pratica, che il metodo Wound Hygiene può essere facilmente eseguito nel corso di una visita del paziente di 10 minuti. La Figura 15 illustra l'implementazione del Wound Hygiene dimostrata dal Dott. Randy Wolcott.

Benefici attesi

I benefici attesi del Wound Hygiene includono tassi di infezione e di infiammazione cronica più bassi, così come tassi di guarigione più rapidi

Tabella 5. Implementazione del Wound Hygiene per competenza clinica*

Livello di competenza	Compiti del Wound Hygiene
Non registrato/ formazione o certificazione per la cura della lesione non effettuata o limitata	<ul style="list-style-type: none"> ▪ Detersione della lesione e della cute perilesionale. ▪ Sbrigliamento del letto della lesione e della cute perilesionale con un tampone morbido o una garza. ▪ Riattivazione dei bordi/margini della lesione con un tampone morbido o una garza. ▪ Valutazione dei segni di infezione. ▪ Applicazione di una medicazione.
Registrati/training in wound care	<ul style="list-style-type: none"> ▪ Valutazione olistica del paziente, della lesione (compresi l'irrorazione vascolare e lo stato di infezione) e dell'ambiente. ▪ Sbrigliamento del tessuto devitalizzato con taglienti (e capacità di determinare quando è appropriato). ▪ Sbrigliamento a ultrasuoni. ▪ Terapia larvale. ▪ Riattivazione dei bordi/margini per ottenere un sanguinamento localizzato. ▪ Identificazione dell'infezione locale o diffusa. ▪ Scelta e applicazione di una medicazione appropriata.
Esperto (wound specialist certificato, chirurgo o altro consulente specializzato)	<ul style="list-style-type: none"> ▪ Diagnosi e gestione della fisiopatologia sottostante. ▪ Farmacoterapia, come richiesto. ▪ Scegliere e intraprendere un metodo di sbrigliamento adeguato (ad es. sbrigliamento chirurgico). ▪ Riattivazione dei bordi/margini della lesione. ▪ Sutura, se necessario. ▪ Scelta e applicazione di una medicazione appropriata.

*I fornitori devono operare entro le proprie competenze e capacità come stabilito dai protocolli in uso, dall'organismo di regolamentazione, dalla responsabilità legale e dagli organi di governo del luogo.

Tabella 6. Implementazione del Wound Hygiene per ambiente clinico

Ambiente clinico	Compiti del Wound Hygiene
Casa di cura o di riposo	<ul style="list-style-type: none"> ▪ Doccia per ridurre la carica microbica complessiva del corpo. ▪ Detersione del letto della lesione e della cute perilesionale utilizzando un tensioattivo o una soluzione a pH bilanciato e una garza sterile dedicata. ▪ Utilizzando un apposito lavabo per piedi, lavarsi sotto il soffione della doccia. ▪ Sbrigliamento con un tampone morbido o una garza. ▪ Riattivazione dei bordi/margini della lesione con un tampone morbido o una garza. ▪ Applicazione di una medicazione appropriata.
Comunità/casa del paziente	<ul style="list-style-type: none"> ▪ Valutazione olistica. ▪ Detersione del letto della lesione e della cute perilesionale mediante un tensioattivo o una soluzione a pH bilanciato. ▪ Sbrigliamento della lesione e della cute perilesionale (ad es. con curette). ▪ Riattivazione dei bordi/margini della lesione. ▪ Applicazione di una medicazione appropriata.
Specialista ambulatoriale/ ospedaliero	<ul style="list-style-type: none"> ▪ Valutazione olistica. ▪ Diagnosi e gestione della fisiopatologia pre-esistente. ▪ Detersione del letto della lesione e della cute perilesionale mediante un tensioattivo o una soluzione a pH bilanciato. ▪ Sbrigliamento del letto della lesione e della cute perilesionale. ▪ Altri tipi di sbrigliamento meccanico o con taglienti (chirurgico, con curette, ultrasuoni). ▪ Ottenere un sanguinamento localizzato. ▪ Riattivazione dei bordi/margini della lesione. ▪ Scelta e applicazione di una medicazione appropriata.

È possibile applicare una crema idratante, crema barriera o steroide topico per preservare la salute della cute

Implementazione

e più elevati. Ciò potrebbe ridurre gli attuali elevati livelli di utilizzo di antibiotici, nonché la necessità di servizi ausiliari e di una gestione medica più intensiva, comprese le amputazioni. Oltre a rendere disponibili risorse sanitarie e a ridurre i costi per la cura delle lesioni, il Wound Hygiene potrebbe alleviare l'impatto finanziario e psicosociale sui pazienti. Infine, il passaggio dalla gestione della lesione all'interazione con la lesione offre la possibilità di raggiungere l'obiettivo e di fornire una cura della lesione realmente olistica e incentrata sulla persona.

Riferimenti

1. Percival SL, Mayer D, Kirsner RS et al. Surfactants: Role in biofilm management and cellular behaviour. *International Wound Journal* 2019;16:753-60. <https://doi.org/10.1111/iwj.13093>

✘ **FALSO** | Le medicazioni antimicrobiche devono essere usate solo sulle lesioni infette.

✔ **VERO** | Le medicazioni antimicrobiche possono essere utilizzate per contrastare la colonizzazione microbica e il biofilm residuo, e per prevenire la riformazione del biofilm nelle lesioni valutate come di difficile guarigione.

Riquadro 4. Prove concrete: l'esperienza Wound Hygiene di Leanne Atkin presso un'unità di cura delle lesioni del sistema sanitario nazionale del Regno Unito

Il metodo Wound Hygiene è stato implementato presso un'unità di cura delle lesioni del sistema sanitario nazionale del Regno Unito nel maggio 2019.

Pre-implementazione

Le lesioni sono state pulite con acqua, con uso *ad hoc* di tamponi di sbrigliamento morbidi solo se erano visibili detriti fisici. Se presenti tessuto necrotico o slough spesso, questi sono stati asportati tramite sbrigliamento con taglienti; lo slough superficiale e la fibrina sono state rimosse con sbrigliamento autolitico. Lo stato dei bordi/margini della lesione è stato semplicemente osservato e documentato, senza ulteriori interventi. Per tutti i pazienti è stata valutata l'eziologia della lesione e sono state fornite le cure più avanzate, come la compressione, lo scarico e la rivascolarizzazione. La scelta delle medicazioni si è basata sul paradigma TIMERS.

Prognosi della lesione prima del Wound Hygiene

Aneddoticamente, gran parte dei pazienti dell'unità presentava lesioni in stallo, con un'elevata incidenza di infezione da *Pseudomonas*.

Implementazione

Tre membri del personale dell'unità sono stati addestrati a implementare il Wound Hygiene. Tutti avevano ricevuto una precedente formazione sullo sbrigliamento con taglienti ma, nonostante una certa esperienza, non avevano ancora una sufficiente sicurezza. Nell'ambito dell'introduzione del Wound Hygiene, è stato insegnato loro come usare una curette. Nel giro di due settimane, erano pienamente sicuri di poter eseguire lo sbrigliamento delle lesioni con questo strumento.

Post-implementazione

In seguito all'implementazione del Wound Hygiene nell'unità, è diventata una pratica standard detergere il letto della lesione e la cute perilesionale con salviette per la detersione delle lesioni e della cute, sbrigliare il tessuto devitalizzato con una curette e rimodellare i bordi/margini della lesione, secondo necessità, a ogni cambio di medicazione. L'unico scenario in cui la curette non viene utilizzata è quando sul letto della lesione è presente tessuto di granulazione al 100%, con bordi/margini perfetti "a spiaggia". Successivamente l'operatore sanitario decide se sia necessaria o meno una medicazione antimicrobica, in base alle caratteristiche della lesione.

Prognosi della lesione dopo l'implementazione del Wound Hygiene

Ogni settimana l'unità gestisce circa 35 pazienti. La percentuale di lesioni di difficile guarigione si è ridotta a <5%. Prima dell'implementazione, si verificavano 3-5 casi di infezione da *Pseudomonas* in clinica ogni settimana; dopo l'implementazione, l'incidenza si è ridotta a 1 o 2 casi al mese.

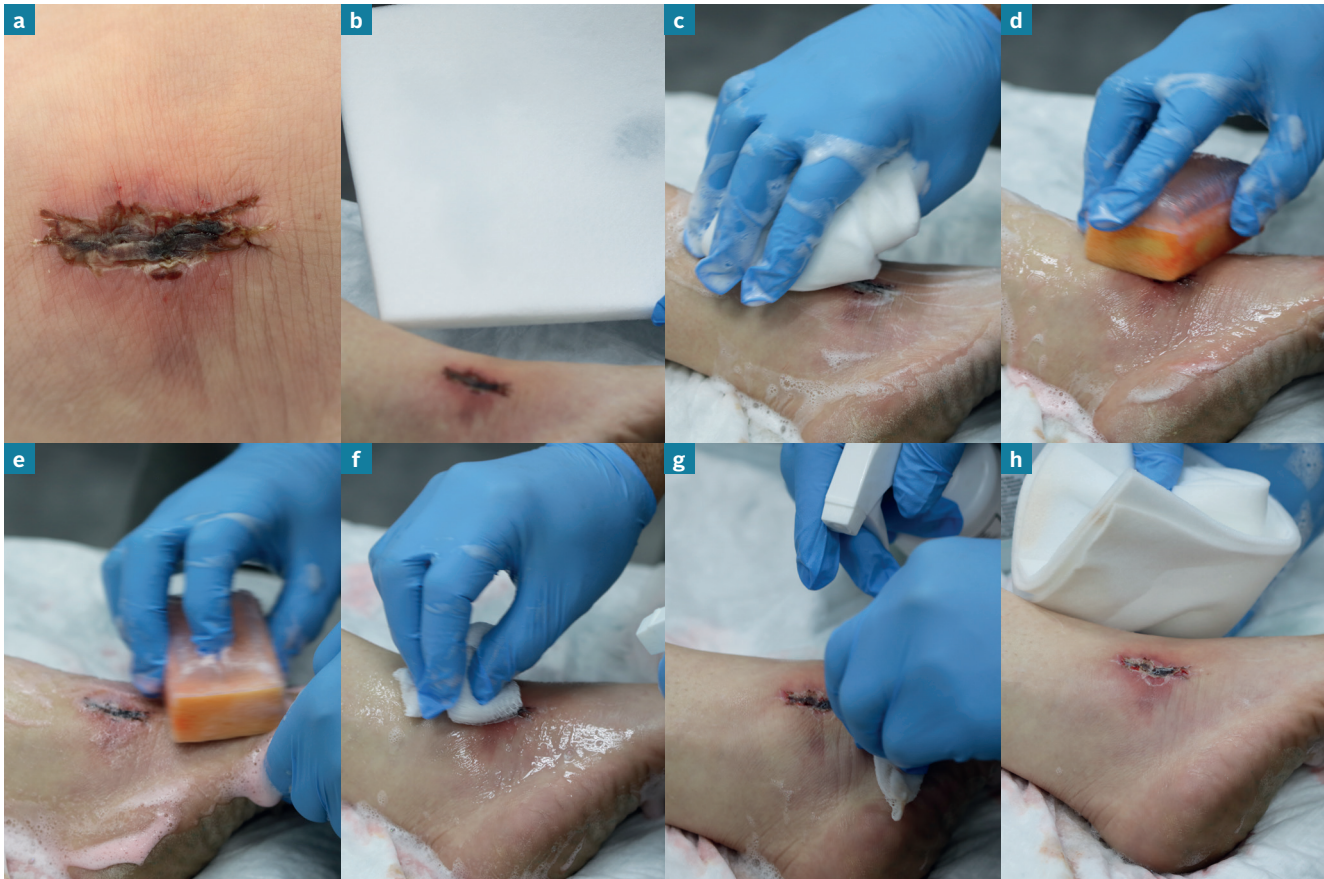

Figura 15. L'implementazione del Wound Hygiene dimostrata da Randy Wolcott.

Alla presa in carico, sulla lesione è totalmente presente escara (tessuto cutaneo necrotico secco) contenente biofilm (a).

Per la rimozione dell'escara e del tessuto crostoso si utilizza una spugna impregnata con un tensioattivo sfruttando la sua caratteristica di generare la schiuma per applicare, mantenere e emulsionare il fluido tensioattivo sulla lesione (b). La spugna viene immersa in una grande quantità di acqua calda e passata sulla lesione per diversi minuti per sbrigliare i tessuti adesi. Successivamente, una seconda spugna con la densità di una schiuma viene immersa nell'acqua e utilizzata per detergere la cute perilesionale, in modo vigoroso, estendendosi oltre l'area che sarà coperta dalla medicazione in quanto potrebbe essere colonizzata da numerosi detriti di biofilm rimosso. Infine si utilizza una terza spugna per rimuovere in modo vigoroso il materiale residuo, che risulta ormai idratato (c).

Se le condizioni del letto della lesione e della cute perilesionale sono tali da richiedere uno strumento più aggressivo, o se è presente materiale secco, in particolare l'escara, si potrà considerare l'uso di uno di una spazzola per scrub chirurgico (d ed e). Tuttavia, l'utilizzo di una spazzola per scrub chirurgico potrebbe richiedere l'anestesia locale e potrebbe rimuovere anche il tessuto vitale del paziente; che comunque crescerà di nuovo velocemente. Va ricordato che l'obiettivo è rimuovere il biofilm nel modo più completo e frequente possibile. L'uso di una spazzola per scrub chirurgico insieme a un antisettico può generare secchezza sulla cute perilesionale; sarà quindi opportuno idratarla. Gli antisettici sono solo minimamente efficaci contro i frammenti di biofilm che colonizzano la cute,¹ quindi è preferibile detergere vigorosamente con tensioattivi per rimuovere e disgregare il biofilm.

La garza è un efficace sostituto della spugna (f). La garza deve essere costantemente imbibita di liquido aggiuntivo ed è necessario sostituirla spesso con una nuova garza in relazione alla quantità del tessuto devitalizzato raccolto. La lesione può essere pulita con la garza fino a quando non si verifica un sanguinamento localizzato o non è presente alcun tessuto devitalizzato adeso (g). Se il paziente lo trova troppo doloroso, la fase del Wound Hygiene va interrotta e ripresa in un secondo momento. In alcuni casi si possono prendere in considerazione anestetici topici.

In questo caso, la maggior parte dell'escara è stata facilmente rimossa con l'idratazione e strofinando leggermente (h). Una spazzola per scrub chirurgico più rigida ha rimosso la maggior parte del biofilm restante, con il minimo dolore per il paziente.

Riepilogo delle posizioni del consenso

Considerazioni generali

- 1.** Wound Hygiene è un aspetto fondamentale per la cura di tutti i pazienti con una lesione aperta.
- 2.** Il comitato propone di dare per scontato che il biofilm sia presente in tutte le lesioni di difficile guarigione.
- 3.** Le difficoltà di guarigione devono essere considerate una patologia che può essere affrontata con successo se si utilizzano gli strumenti giusti, a patto che l'eziologia di base sia gestita con standard di cura ottimali.
- 4.** Le lesioni devono essere valutate in base al livello di rischio, indipendentemente dalla loro durata.
- 5.** Il metodo Wound Hygiene deve essere applicato a ogni cambio di medicazione.
- 6.** Le competenze, i materiali e il tempo necessari per effettuare il Wound Hygiene lo rendono un approccio economico, soprattutto grazie al suo potenziale di favorire una più rapida guarigione.
- 7.** Si devono valutare e gestire le aspettative del paziente relative al dolore.
- 8.** Anche se la lesione non presenta un biofilm visibile, la detersione della lesione deve essere una priorità.

Detersione

- 9.** Quando si deterge la cute perilesionale, concentrarsi sull'area che si trova a 10-20 cm di distanza dai bordi/margini della lesione, o che è coperta dalla medicazione, a seconda di quale delle due sia più estesa.
- 10.** Utilizzare un lavaggio antisettico o un tensioattivo per la detersione, se possibile, ed evitare la cross-contaminazione.

Sbrigliamento

- 11.** Lo sbrigliamento è parte integrante del Wound Hygiene; la scelta del metodo di sbrigliamento si deve basare sulla valutazione del letto della lesione, della cute perilesionale e della tolleranza del paziente.
- 12.** Tutti gli strumenti utilizzati per lo sbrigliamento devono essere sterili.
- 13.** Per evitare il rischio di lesioni, occorre esercitare cautela nel valutare la possibilità di sbrigliare le lesioni agli arti inferiori in pazienti con arti scarsamente irrorati o condizioni autoimmuni come il pioderma gangrenoso.

Riattivazione dei bordi/margini della lesione

- 14.** La fragilità del letto della lesione è raramente un problema: la rimozione di tutto il tessuto devitalizzato e persino di parte del tessuto sano dai bordi/margini della lesione provocherà una ricrescita di tessuto sano.
- 15.** Qualsiasi sottominatura della lesione, anche se lieve, deve essere gestita con uno zaffo di medicazione o con una riattivazione dei bordi/margini della lesione.

Medicazione della lesione

- 16.** Poiché disgrega e rimuove il biofilm e ne previene la riformazione, si prevede che il Wound Hygiene riduca il rischio di infezione. Questo potrebbe, a sua volta, ridurre l'uso di antibiotici nella cura delle lesioni.
- 17.** Le medicazioni antimicrobiche da sole non sono sufficienti per disgregare e rimuovere il biofilm. Dovrebbero essere utilizzate come complemento per affrontare il problema del biofilm residuo e prevenirne la riformazione. Questo può essere ottenuto solo effettuando un'efficace igiene della lesione.
- 18.** Il biofilm è eterogeneo. Le medicazioni antimicrobiche fanno parte della strategia per prevenire la riformazione del biofilm. Una soppressione efficace del biofilm può richiedere l'alternanza di medicazioni antimicrobiche. Valutare nuovamente la scelta della medicazione e apportare le modifiche necessarie in base alla progressione della lesione verso la guarigione e alla disponibilità delle medicazioni.



JWC International
Consensus Document